

„MENINGITA CU LCR CLAR“ CU COMPLICAȚII. PREZENTARE DE CAZ

“Clear CSF meningitis“ surprising development.

Case presentation

**Dr. Ionuț-Cristian Popa¹, Dr. Mariana Homos¹, Prof. Dr. Emanoil Ceaușu¹,
Dr. Valentina Simion¹, Dr. Cristina Calomfirescu¹, Dr. Carmen Bărbulescu¹,
Dr. Maria Nica¹, Dr. Dan Aurel Nica², Dr. Mădălina Becheru¹**

¹Spitalul Clinic de Boli Infecțioase și Tropicale „Dr. Victor Babeș“, București

²Spitalul de Urgență „Sf. Pantelimon“, București

REZUMAT

O tânără în vârstă de 18 ani a fost internată în Spitalul de Boli Infecțioase „Victor Babeș“ din București, prezentând cefalee occipitală de circa 10 zile la care asociază febră, vărsături, fotofobie, redoare de ceafă medie dreaptă, cu rezoluție simptomatică. Puncția lombară la internare a evidențiat proteinorahie crescută cu pleiocitoză. Sub tratament antibiotic, antiinflamator steroidian și simptomatic, evoluția a fost clinic favorabilă, pacienta externându-se la cerere. La domiciliu, starea pacientei se agravează prin alterarea statusului mental și cefalee generalizată. Pacienta se reinternează în clinica noastră după 2 săptămâni cu stare generală gravă, hiporeactivitate, în afebrilitate. Examenul CT cerebral efectuat de urgență a evidențiat empiem subdural fronto-temporo-opercular drept și, în evoluție, constituirea unui abces cerebral învecinat. În cele din urmă, s-a intervenit neurochirurgical, practicându-se aspirația puroiului cu evoluție spectaculoasă postoperatorie, clinic și imagistic, sub tratament antibiotic conform antibiogramei.

Sunt trecute în revistă câteva particularități clinice și paraclinice ale infecțiilor cerebrale focalizate. Este subliniat rolul major în diagnostic al unei anamneze meticuloase, precum și investigarea completă, inclusiv imagistică a pacienților prezentând sindrom meningeal.

Cuvinte cheie: sindrom meningeal, empiem subdural, abces cerebral

ABSTRACT

A young female 18 years old was admitted in „Victor Babes“ Infectious Disease Hospital in Bucharest complaining of occipital headache that started 10 days ago. She also had fever, nausea, photophobia, neck stiffness in the last 3-4 days. A month ago she received unspecified antibiotic treatment for medium right otitis, followed by clinical improvement. The lumbar puncture performed at admission showed increased level of proteins with pleocytosis. In hospital she received antibiotics, corticosteroids and symptomatic therapy. Her status improved, therefore after 10 days she was discharged by request. At home her condition worsened with mental status alteration and generalized headache. She was readmitted in hospital 2 weeks after, with altered consciousness, decreased reactivity, but without fever. Emergency CT scans showed firstly subdural empyema, with brain abscess that formed nearby in a few days. Finally the patient was transferred in neurosurgical department and operated with spectacular outcome, both clinically and imagistic, also receiving antibiotics according with the antibiogram.

The authors discuss several features of the localized intracranial infections. They emphasize the major role of taking a good history in diagnosis, also the importance of a complete investigation, including neuroimaging exams, for patients with meningitis syndrome.

Keywords: meningitis syndrome, subdural empyema, brain abscess

Adresa de corespondență:

Dr. Ionuț-Cristian Popa, Spitalul Clinic de Boli Infecțioase și Tropicale „Dr. Victor Babeș“, Șos. Mihai Bravu, Nr. 281, Sector 3, București, Cod 030303

email: ionutcristian@yahoo.com

INTRODUCERE

Dorim să prezentăm cazul unei paciente cu spitalizări multiple în clinica Spitalului de Boli Infecțioase și Tropicale „Victor Babeș” din București, cu evoluție nefavorabilă a ceea ce părea a fi o simplă „meningită cu LCR clar”, al cărei diagnostic final a fost stabilit cu întârziere, din fericire la timp pentru sancțiune terapeutică. Scopul prezentării este de a atrage atenția asupra capcanelor de diagnostic pe care le ridică „sindromul meningeal” insuficient investigat etiologic și patogenetic.

PREZENTAREA CAZULUI

Pacienta I.V. de 18 ani, din București, de etnie romă, fumătoare, fără ocupație, fără acte, neșcolarizată, acuză la internare cefalee occipitală instalată de circa 10 zile, însoțită de episoade febrile netermometrizate (tratate cu AINS fără ameliorare) la care se asociază în ultima zi vărsături și fotofobie. Din istoric, reținem că pacienta a prezentat în urmă cu circa 30 de zile otită medie dreaptă, tratată antibiotic (medicament neprecizat), cu ameliorare clinică pentru circa o săptămână, interval urmat de instalarea sindromului cefalgic descris anterior. În ultimele 24 ore a fost consultată ORL și neurologic în ambulator – având examene clinice normale – și a efectuat un examen CT cerebral fără evidențierea unor elemente patologice (nu poseda filmul examinării).

Examenul obiectiv la internare evidențiază o pacientă cu stare generală satisfăcătoare, afebrilă, echilibrată hemodinamic, cu ușoară redoare de ceafă, fără modificări neurologice de focar, orientată temporo-spațial, cu multiple carii dentare neglijate și cu un deficit intelectual ușor. Probele de laborator efectuate la internare (vezi tabelul 1)

au arătat leucocitoză importantă cu neutrofilie și sindrom inflamator intens, biochimie uzuală în limite normale, AgHBs pozitiv. S-a efectuat puncție lombară care arată LCR clar, hipertensiv, cu proteinorahie crescută și glicorahie normală, 150 elemente/mmc, dintre care 65% limfomonocite polimorfe și 35% PMN, frotiu și culturi (bacteriene și pentru bK) negative. Toate celelalte investigații au fost în limite normale

Se instituie tratament antibiotic cu Ceftriaxonă 4g/zi, AIS – Dexametazonă 16mg/zi – primele 3 zile, depletiv cerebral, antiemetice, antialgice, anti-piretice administrate intravenos, pev de rehidratare. În primele 3 zile ale spitalizării persistă cefaleea, slab ameliorată sub tratament, pacienta fiind ușor agitată, inapetentă, dar afebrilă. Probele sangvine la 3 zile arată o scădere importantă a leucocitei, cu persistența VSH crescut. Continuând tratamentul antibiotic până la 10 zile, starea generală s-a ameliorat progresiv cu reluarea apetitului și remiterea acuzelor algice. La 9 zile de la internare leucocitele se mențin ușor crescute, iar VSH scade la aproape 1/2 din valoarea de la internare. În cea de-a 10-a zi pacienta, cu stare generală bună, asimptomatică, solicită externare la cerere, refuzând repetarea puncției lombare. Diagnosticul la externare a fost „Meningită acută cu LCR clar. Infecție cronică cu VHB. Leucocitoză și trombocitoză reactivă. La domiciliu se recomandă regim igienico-dietetic, piroxicam pe cale orală, vitamino-terapie, gastroprotectoare.

Sub acest tratament pacienta s-a simțit relativ bine în prima săptămână, ulterior reapare cefaleea progresivă localizată inițial occipital drept, apoi generalizată. Statusul mental al pacientei se deteriorează, (agitație extremă, alternând cu somnolență), dar fără redoare de ceafă sau febră. Pacienta a fost consultată psihiatric la Spitalul Obregia, unde, nefiind identificate elementele unei patologii

Tabelul 1. Tabloul probelor paraclinice – la prima internare (06.10.2007-16.10.2008)

Probe biologice sangvine			Puncție lombară	Investigații suplimentare normale/negative
07.10	10.10	15.10	06.10	
Hb 11.4 g/dl Leu 20800/mmc Se 88,6% Ly 7,6% Tr 517000/mmc VSH 78/119 Fibr 884 mg/dl AgHBs pozitiv acp HCV neg acp HIV neg	Hb 12 g/dl Leu 10700/mmc Se 78,2% Ly 17,3% Tr 544000/mmc VSH 81/117 TGP 63 u/l TGO 25 u/l	Hb 11.4 g/dl Leu 12200/mmc Se 72,9,6% Ly 18,6% Tr 591000/mmc VSH 54/82 TGP 119 u/l BiIT 0,23 mg/dl BiID 0,06 mg/dl	LCR clar, hipertensiv Pandy +++ 150 elemente/mmc 65% LM polimorfe 35% PMN Albuminorahie 0,7 g/l Glucorahie 0,6 g/dl Frotiu Gram/ZN negativ Culturi floră/BK negativ	Rgf. pulmonară Exudat faringian Urocultură – floră Ecografie abdominală Consult ORL Glicemie Creatinină

specifice și având în vedere istoricul, s-a emis suspiciunea unei meningite trenante (posibil bK) și se recomandă noi investigații.

Pacienta s-a reinternat în secția noastră în noaptea de 02-03.11.2007, cu stare generală gravă, cefalee generalizată, somnolență accentuată, hiporeactivitate la stimuli externi, fără redoare francă de ceafă, dar cu schișă de Kernig, fără semne neurologice de focar, greu cooperantă, dar aparent orientată temporo-spațial. Paraclinic se evidențiază leucocite în limite normale, cu neutrofilie ușoară și un sindrom inflamator important – persistent. Puncția lombară efectuată de urgență relevă de această dată proteinorahie minimă, cu ~ 100 elemente/mmc, cu 60% limfomonocite polimorfe. Alte investigații suplimentare ale pacientei au fost negative. Exudatul lingual a arătat candida albicans. Se reintroduce tratament antibiotic (Ceftriaxona 4g/zi, Ciprofloxacin 1g/zi), antimicotic, AINS, depletiv, antialgic, pev de rehidratare și se recomandă de urgență examen CT cerebral (tabelul 2, figura 1).

Cu acest rezultat pacienta este transferată de urgență în secția de neurochirurgie a Spitalului

Sfântul Pantelimon, unde, având în vedere starea bolnavei (cefalee generalizată, hiporeactivitate mergând până la prostrație, fără redoare de ceafă sau semne de localizare, fără modificări pupilare sau ale respirației) și aspectul CT (edem adiacent cu priza de contrast sugerând în plus față de interpretarea inițială și un abces cerebral în faza de formare (cerebrită precoce), se decide temporizarea intervenției chirurgicale și continuarea terapiei antibiotice, pacienta fiind supravegheată zilnic. La 7 zile de la internare se repetă examinarea imagistică și se confirmă prezența abcesului cerebral constituit cu empiem asociat (figura 2).

În aceste condiții, după 2 săptămâni de tratament antibiotic, antiinflamator, depletiv, simptomatic, starea pacientei menținându-se precară se intervine operator, practicându-se craniotomie, cu evidențierea și evacuarea puroiului din spațiul subdural și aspirația abcesului cerebral. Probele biologice recoltate au fost trimise la laboratorul de microbiologie al Spitalul Victor Babeș. Post-operator, starea generală a pacientei a cunoscut o ameliorare spectaculoasă, cu remiterea cefaleei, reluarea apetenței, reactivitate bună, fără sechele

Tabelul 2. Tabloul paraclinic – la a doua internare (02.11.2007)

Probe biologice sanguine	Puncție lombară	Investigații suplimentare normale/negative
Hb 13,4 g/dl Leu 9590/mmc Se 85,7% Ly 10,7% Tr 415000/mmc VSH 46/89 Fibr 606 mg/dl TGP 30 u/l	LCR clar, normotensiv Pandy +/- 101 elemente/mmc 60% LM polimorfe 40% PMN Albuminorahie 0,2 g/l Glucorahie 0,74 g/dl Frotiu Gram/ZN negativ Culturi floră/BK negativ	Radiografie pulmonară Exudat faringian – floră Serologie TPHA IgM anti Herpes Virus Serologie pt West-Nile

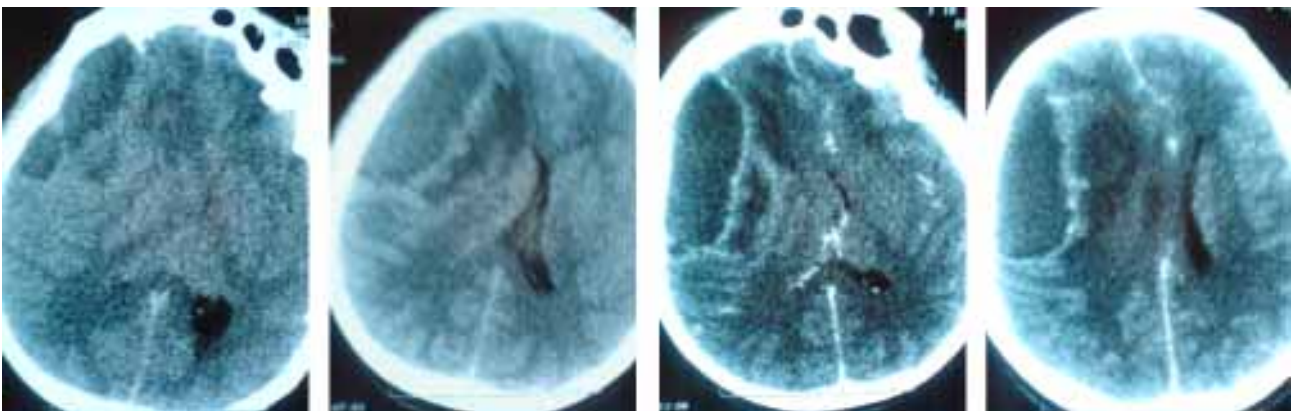


Figura 1. CT cerebral (02.11.2008) aspect nativ (a,b) și cu substanța de contrast (c,d). Se observă colecție hipoecogenă la nivel fronto-tempor-ocipital drept, cu priză de contrast periferic, situată juxtaosos, având aspect de **empiem subdural**, cu edem masiv asociat, modificare severă a arhitecturii parenchimului cerebral și fenomene de angajare la nivel pontin înalt și mezencefalic.

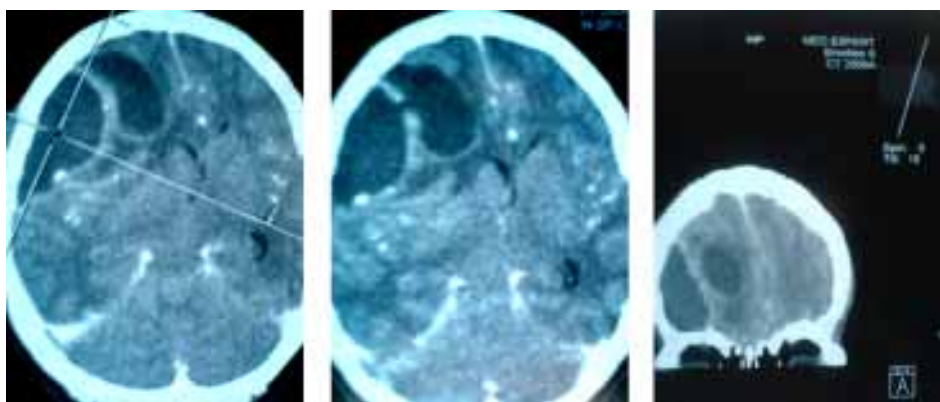


Figura 2. CT cerebral preoperator – (09.11.2008). Aspect evolutiv la 2 săptămâni de la prima examinare, se observă 2 formațiuni hipoeceogene cu priză de contrast periferic care par a comunica (b). Imagine obținută prin reconstrucție computerizată (c) în plan frontal, pe care se vizualizează optim colecția subdurală și cea intraparenchimatoasă (empiem subdural și abces cerebral adiacent)

neurologice. Postoperator se administrează Cefotaxim 6g/zi, Ciprofloxacina iv 400mg/zi, Metronidazol 1g/zi până la 7 zile, continuând tratamentul de fond. La 7 zile postoperator, examenul CT cerebral este mult ameliorat, cu un abces cerebral restant, cu deplasare minimă a structurilor liniei mediane (fig. 3). Culturile microbiene au evidențiat 2 germeni patogeni, și anume Staphylococcus Aureus metilino-rezistent, (sensibil la cloramfenicol, gentamicină, rifampicină, ciprofloxacina și TMP/SMX pe lângă vancomicină, teicoplanina și linezolid – probabil tipul comunitar), precum și Acinetobacter spp. sensibil la aminoglicozide, carbapenemi, ciprofloxacina, ceftazidim și cefepim, intermediar rezistent la ceftriaxonă.

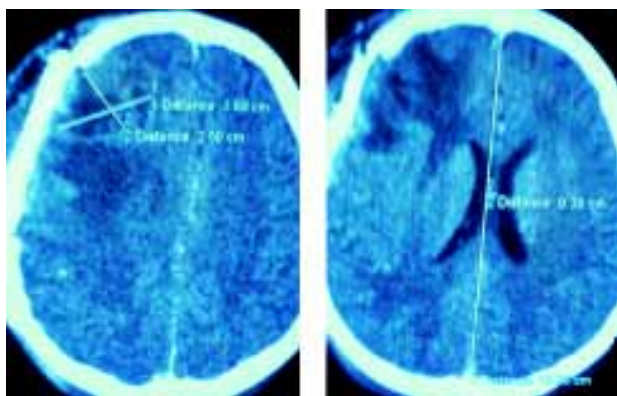
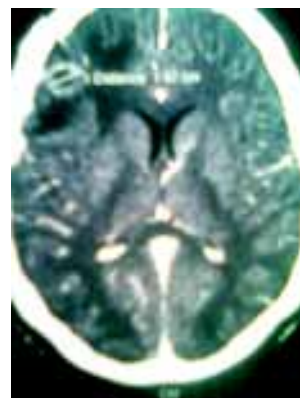


Figura 3. CT cerebral la 7 zile postoperator (21.11.2008) – Abces cerebral restant postoperator (3,5/2,5 cm localizat frontal drept, cu deplasare minimă (0,4 cm) a structurilor de pe linia mediană. Se observă voletul postoperator

La 7 zile postoperator, pacienta revine în clinica noastră, pentru consolidarea tratamentului antibiotic și a primit până la 24 zile de tratament cu Biseptol 960 mg/zi și Ciprofloxacina 1g/zi, AINS,

Figura 4. CT cerebral la 31 zile postoperator, (18.12.2008) – Abces cerebral frontal drept restant postoperator, cu diametru maxim 1,5 cm, fără efect de masă asupra structurilor adiacente, aspect mult ameliorat față de examenul adiacent



antialgice orale, antimicotice, acid folic (pentru a antagoniza efectul pe măduvă hematogenă al trimetoprimului – pacienta prezentând leucopenie de scurtă durată). Starea clinică s-a menținut bună, și s-a efectuat o nouă puncție lombară (precedată de un examen FO) de aspect normal (Pandy negativ, 2 elem./mmc), iar probele biochimice au relevat scăderea sindromului inflamator până la valori normale. În total, pacienta a însumat 2 săptămâni de antibioterapie preoperator și 4 săptămâni postoperator. (Tabelul 3). La 30 de zile postoperator pacienta a fost reevaluată neurochirurgical și a efectuat un ultim CT cerebral care a evidențiat reducerea în dimensiuni a abcesului restant, bine încapsulat, fără efect compresiv local, aspect mult ameliorat și care a exclus necesitatea unei reintervenții. La ultimul control efectuat la 3 luni postoperator pacienta este asimptomatică, fără modificări la examenul clinic.

DISCUȚII

Ne-am confruntat cu situația unei paciente care prezintă sindrom meningial și LCR modificat nespecific (clar, hipertensiv, cu albuminorahie

Tabelul 3. Tratament antibiotic

Otita dreaptă în ambulator	Pauza 14 zile	Prima internare	Pauza 14 zile	A doua internare preoperator	Intervenție NCH	Postoperator	A treia internare
Antibiotic neprecizat		Ceftriaxonă 4g/zi		Ceftriaxon 4g/zi Ciprofloxacina 400mg/zi		Cefotaxim 6g/zi Ciprofloxacina 400mg/zi Metronidazol 1g/zi	Biseptol 960 mg/zi Ciprofloxacina 1g/zi
14 zile		10 zile		14 zile		7 zile	24 zile

crescută și glucorahie normală) și cu ameliorare clinică după 10 zile de tratament antibiotic, anti-inflamator și simptomatic – ceea ce la prima vedere părea a sugera o meningită „benignă“ (posibil virală). Cu excepția localizării inițiale a cefaleei, nu s-au identificat semne de lateralitate. Culturile din LCR au fost tot timpul negative. Pacienta avea însă sindrom inflamator important care nu s-a remis complet în 10 zile de tratament și nu s-a putut efectua puncția lombară de control. Infecția ORL din antecedente s-a dovedit – retrospectiv – un element valoros al anamnezei. Nu cunoaștem cât de corect a urmat tratamentul prescris pentru otita acută. Presupunem că la primul examen CT efectuat în ziua de dinaintea internării nu s-a utilizat substanța de contrast (pacienta nu a putut prezenta filmul examenului, ci doar interpretarea acestuia). S-au înregistrat două episoade temporare de ameliorare clinică după tratament antibiotic și anti-inflamator, cu reluarea simptomatologiei la întreruperea acestuia. Momentul decisiv al diagnosticului l-a reprezentat practicarea examenului CT cerebral cu substanță de contrast. În final, intervenția neurochirurgicală a ameliorat spectaculos starea pacientei și a permis un tratament antibiotic țintit.

Diagnosticul final al pacientei rămâne în oarecare măsură deschis. Diagnosticul postoperator a fost de „Abces frontal drept. Empiem subdural fronto-temporal drept. Meningită de vecinătate“. Termenul „meningită de vecinătate“, care nu se regăsește ca atare în literatura de specialitate, a fost folosit ca un compromis între „reacția meningeală“ – pe care o considerăm cea mai probabilă, dar împotriva căreia pledează pleiocitoză importantă > 150 elemente nucleate/mmc, și meningită bacteriană adevărată (împotriva căreia pledează froții și culturile LCR repetat negative). Intră în discuție și o meningită bacteriană „decapitată“ în urma schemelor multiple antibiotice folosite, care au amendat simptomatologia clinică, dar au permis dezvoltarea infecției localizate secundare.

DATE SUPLIMENTARE DIN LITERATURA DE SPECIALITATE

Abcesul cerebral și empiemul subdural fac parte din grupul infecțiilor cerebrale localizate. Abcesul cerebral se definește ca o colecție puru-

lentă situată în interiorul parenchimului cerebral – cu tendință la încapsulare, (scăzând consecințele nefaste asupra structurilor din jur), în vreme ce empiemul subdural este o colecție purulentă situată juxtaos, în spațial subdural – între duramater și arahnoidă, având raport de vecinătate cu spațial subarahnoidian. Ambele entități produc sindrom de hipertensiune intracraniană – care poate merge până la herniere trantentorială fatală – și pot determina semne neurologice de focar. Etiologia este în mare parte superpozabilă și este reprezentată de streptococi aerobi din grupul Streptococcus Intermedius ~ 50%, Staphylococcus Aureus ~15%, bacili Gram-negativi, și germeni anaerobi (streptococi anaerobi, bacteroides) – în special în abcesele care survin la pacienții cu infecții cronice. Contaminarea spațiului cerebral se poate face direct, de la infecții învecinate din sfera ORL (otite, sinuzite, mastoidite), sau stomatologice, prin eroziune la nivelul oaselor de la baza craniului sau prin tromboflebită retrogradă septică a venelor care drenează aceste spații. În circa 10% dintre cazuri se descrie diseminarea hematogenă de la un focar la distanță, cel mai frecvent pulmonar (bronșiectazii, abcese pulmonare, maladii cardiace cianogene cu hipertensiune pulmonară și focare de infecție cronică).

Simptomatologia pacienților poate fi uneori trenantă și înșelătoare. Sindromul febril este descris doar în circa 50% dintre cazuri, în funcție de reactivitatea organismului gazdă și de viteza cu care se desfășoară procesul infecțios. Cefaleea este semnul cel mai des întâlnit, inițial poate fi localizată și poate sugera punctul de plecare, ulterior se generalizează pe măsură ce se instalează sindromul de hipertensiune intracraniană și este însoțită de alterarea statusului mental, mergând de la agitație psiho-motorie, somnolență și comă în formă severă. O manifestare importantă o reprezintă fenomenele de iritație corticală, semnele neurologice de focar, variabile, în funcție de localizare (hemipareză, hemianopsie, paralizii oculare, dizartrie, sindrom cerebelos, convulsii localizate cu sau fără generalizare). Descoperirea unei infecții ORL sau stomatologice trenante, insuficient tratate, în antecedentele recente ale pacientului reprezintă un element anamnestic important. Probele paraclinice uzuale poate fi nespecifice – evidențiind cel mai frecvent leucocitoză cu neutrofilie și

sindrom inflamator. Radiografia pulmonară sau cea a sinusurilor poate sugera punctul de plecare. Hemoculturile pot fi ocazional pozitive în pacienții cu diseminare hematogenă. Puncția lombară este contraindicată ori de câte ori avem de-a face cu un sindrom cefalgic febril la un pacient care asociază semne neurologice de focar sau de hipertensiune intracraniană. Atunci când totuși se efectuează, arată modificări inflamatorii nespecifice. Imagistică cerebrală (CT sau RMN cerebral) este indispensabilă diagnosticului pozitiv și ar trebui practică ori de câte ori există o suspiciune în acest sens. Tratamentul anterior cu cortizon poate reduce sensibilitatea examenului CT (scade captarea prizei de contrast, scad fenomenele inflamatorii vizualizabile direct, scade procesul de încapsulare al abcesului cerebral cu posibile consecințe nefaste pentru pacient).

Clasic, abcesului cerebral i se descrie o triadă simptomatică formată din febră + cefalee + semne de focar, în vreme ce empiemul subdural asociază la cele de mai sus semnele de iritație meningeă – din cauza raportului de vecinătate cu spațiul subarahnoidian – și o evoluție mai explozivă – deoarece organismul nu poate „încapsula” focarul infecțios.

Atitudinea terapeutică presupune o cooperare multidisciplinară, implicând specialiști în boli infecțioase, radioimagică și neurochirurgie. Schema antibiotică standard a fost reprezentată

până nu de mult de asocierea dintre Penicilina G și Cloramfenicol – folosite cu bune rezultate terapeutice –, deși astăzi se preferă asocierea dintre o cefalosporină de generația a III-a (Cefotaxim, Ceftriaxonă) și Metronidazol în cure prelungite de circa 4-6 săptămâni. Cei mai mulți autori consideră intervenția operatorie indispensabilă, mai ales în cazul empiemului subdural cu HIC masivă, unde poate reprezenta atitudinea salvatoare de urgență. În acest caz se practică trepanația (în cazuri grave, pentru a permite evacuarea puroiului subdural) sau craniotomia, care permite explorarea zonelor adiacente, iar abcesele cerebrale pot fi aspirate (cu sau fără ghidaj imagistic), sau se practică excizia, cu potențial invalidant, în formele greu accesibile, cu localizare multiplă.

BIBLIOGRAFIE

1. Harisson's principles of internal medicine 14th Ed
2. Mandell, Douglas & Bennett's – Principles and practice of infectious diseases
3. Chiotan – Tratat de boli infecțioase
4. Bartlett – Ghid antibioterapie 2007
5. www.medscape.com
6. emedicine.com
7. Segun T Dawodu – Subdural empyema
8. William Ernoehazy Jr – Brain abscess

Reuniunea Grupului de reflecție și opinie în domeniul bolilor infecțioase acute transmisibile și bioterorismului din cadrul Academiei Oamenilor de Știință din România

În zilele de 5-6 martie 2009, sub auspiciile Academiei Oamenilor de Știință din România, a avut loc reuniunea Grupului de reflecție și opinie în domeniul bolilor infecțioase acute transmisibile și bioterorismului. Evenimentul a fost co-organizat de către Biroul OMS pentru România, București, Fundația „Dr. Victor Babeș” și Societatea Națională Română de Boli Infecțioase. În deschiderea lucrărilor s-a adresat participanților Prof. Univ. Dr. Irinel POPESCU din partea Academiei Oamenilor de Știință din România.

Grupul este coordonat de către Prof. Univ. Dr. Ludovic PĂUN și are următoarea componență:

- Prof. Univ. Dr. Doina AZOICĂI – epidemiolog, UMF, Iași
- Prof. Univ. Dr. Petre CALISTRU – clinician, UMF, București
- Prof. Univ. Dr. Emanoil CEAUȘU – clinician, UMF, București
- Prof. Univ. Dr. Augustin CUPȘA – clinician, UMF, Craiova
- Conf. Univ. Dr. Sonia DRĂGHICI – clinician, UMF, Oradea
- Conf. Univ. Dr. Dan DUICULESCU – clinician, UTM, București
- Conf. Dr. Gheza MOLNAR – epidemiolog, Consilier, Ministerul Sănătății
- Prof. Univ. Dr. Lucian Horia NEGRUȚIU – clinician, UMF, Timișoara
- Prof. Univ. Dr. Marian NEGUȚ – București, Președinte al Soc. de Microbiologie
- Dr. Vladimir OLȘAWSZKY – Biroul OMS România
- Dr. Florin POPOVICI – epidemiolog, Institutul de Sănătate Publică București
- Conf. Univ. Dr. Lucian Dorel RADU – Institutul Cantacuzino
- Prof. Univ. Dr. Simona RUȚĂ – virusolog, Inst. de Virusologie „Ștefan S. Nicolau”
- Prof. Univ. Dr. Doina ȚĂȚULESCU – clinician, UMF, Cluj-Napoca
- Prof. Univ. Dr. Virginia ZANC – clinician, UMF, Cluj-Napoca
- Colonel Dr. Daniel RAȘCU – Centrul de Medicină Preventivă a Armatei
- Locotenent Dr. Adrian Filip ARICIU – epidemiolog, Spitalul Militar Central

Principala temă abordată a fost implementarea Regulamentului Sanitar Internațional (RSI-OMS 2005) la care statul român este parte semnatară. De asemenea, s-a discutat și planificarea implementării RSI în cadrul filialelor teritoriale: Timișoara, Cluj, Craiova și Iași.