

## MULTIPLE BRAIN METASTASES IN A YOUNG MELANOMA PATIENT

**B.O. Popescu<sup>1</sup>, F. Cristea<sup>1</sup>, Dana Florina Slavoaca<sup>1</sup>, Magdalena Bivolaru<sup>2</sup>**

<sup>1</sup> Department of Neurology, University Hospital Bucharest, „Carol Davila“  
University of Medicine and Pharmacy, Bucharest

<sup>2</sup> Department of Radiology, University Hospital Bucharest

### ABSTRACT

We report here the case of a 27 years old female previously diagnosed with malignant melanoma, who was treated surgically and by chemotherapy for two years and who presents for a progressive neurological deterioration. We show the particular aspect of multiple brain metastases on the CT-scan performed at admission.

**Key words:** brain metastases, CT-scan, malignant melanoma.

### SHORT CLINICAL HISTORY

Young patient (27 yo), diagnosed with malignant melanoma located to her right forearm two years ago, treated surgically and by chemotherapy and interferon, start to progressively deteriorate during the last week, with difficult speech and word comprehension, right limbs motor and sensory deficit and persistent headache.

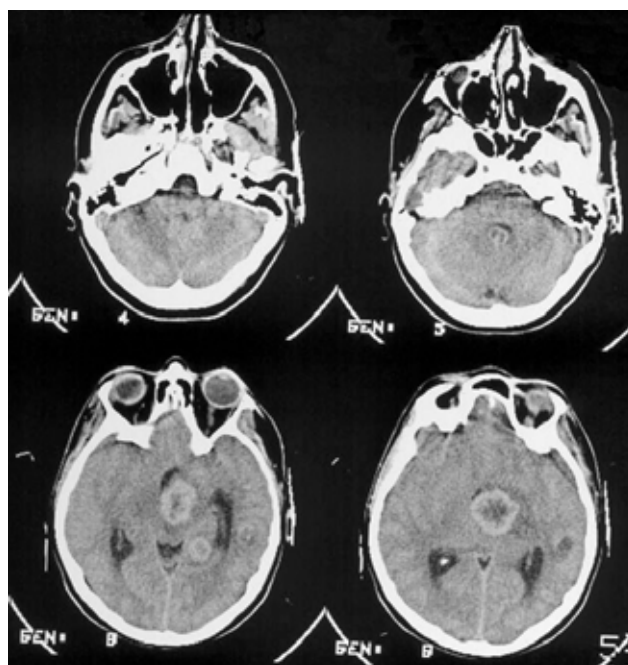
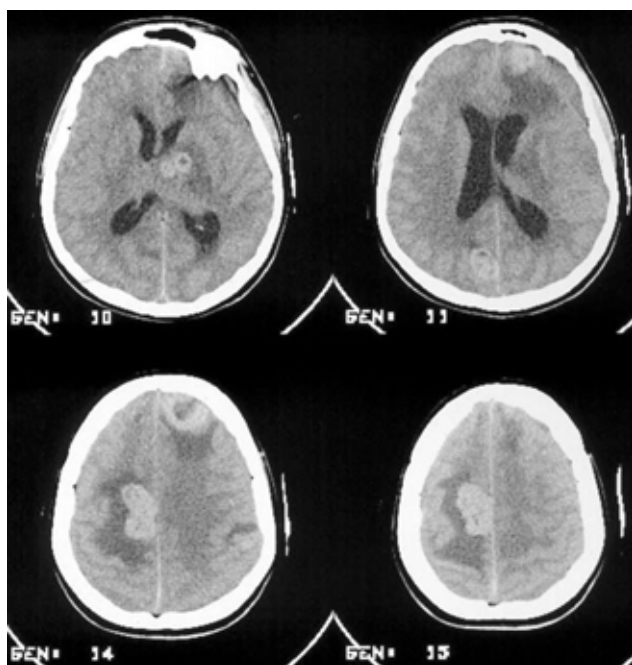
### MAIN CLINICAL SIGNS

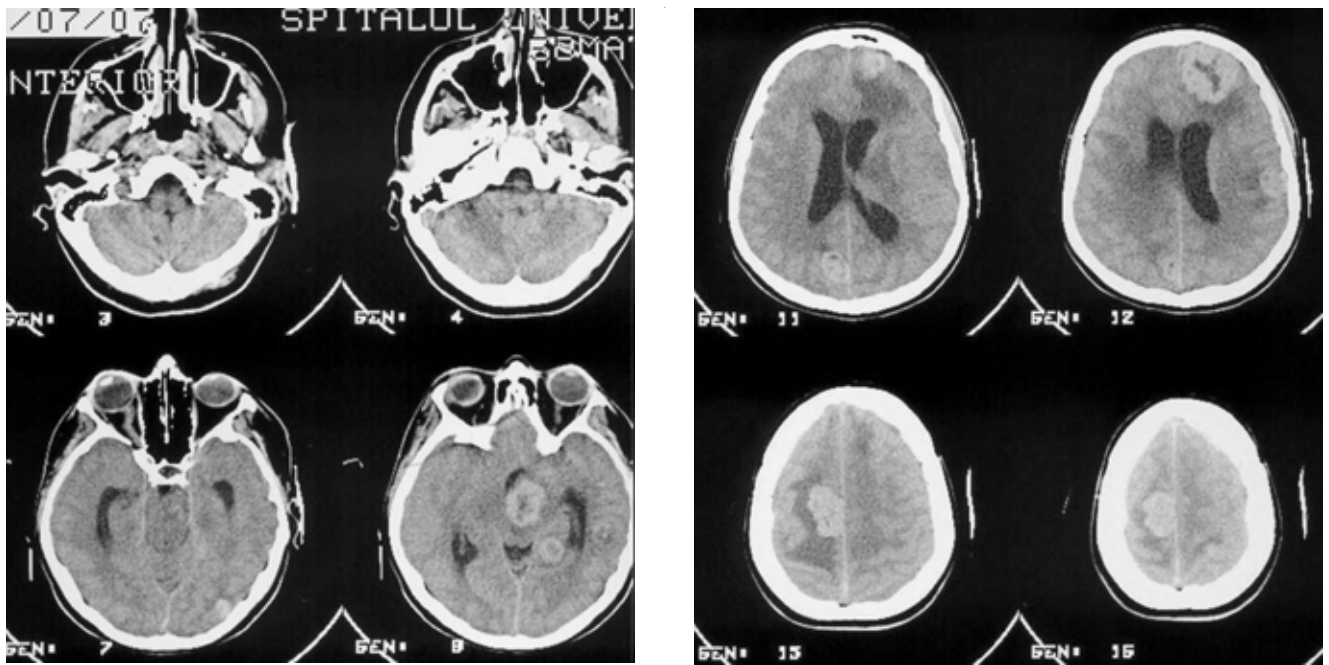
Right pyramidal syndrome and mixed aphasia. No other pathological signs in the general clinical exam at admission.

**Brain CT scan** (without contrast agent – figure 1): Multiple non-homogenous brain masses with hyperdense contour and central necrosis, with dimensions between 0.8/1.2 and 4.3/3.8 cm transaxially, surrounded by important edematous areas, located to both brain hemispheres.

### OUTCOME

The patient was treated in the first day with dexamethasone and mannitol and then referred to the oncology department.





**Figure 1**  
*Multiple brain metastases from malignant melanoma showed by the CT-scan (no contrast agent).*

### **CONDIȚII DE PUBLICARE**

- Se vor publica articole din categoria: referat general, studiu clinic, prezentare de caz – ce nu au mai fost publicate sau trimise simultan la alte reviste. Autorii își asumă responsabilitatea pentru conținutul articolului.
- Manuscrisele pe suport de hârtie (pagini dactilografiate A4) și electronic (dischetă, CD, microsoft Word, obligatoriu cu diacritice) trebuie trimise pe adresa societății și trebuie să cuprindă:
  - titlul (cu majuscule)
  - autorii (nume, prenume, titlul științific, funcția, spitalul, clinica, adresa, telefon, e-mail)
  - categoria articolului: referat general, studiu clinic, prezentare de caz
  - rezumat: max. 100 cuvinte, cuvinte cheie max. 6, în română și engleză
  - articol: max 10 pagini dactilografiate
  - bibliografie (max. 40 de referințe în ordinea apariției în text)
  - lista de abrevieri
  - ilustrațiile – de preferat în forma originală, pentru a putea fi prelucrate la editură, sau scanate pe suport electronic, dischetă sau CD (extensie: tiff, cdr); nu se admit copii xerox sau ilustrații deja încorporate în manuscris (figurile – cifre arabe, tabele – cifre romane) se citează în ordinea apariției în text