

# MANAGEMENTUL INJURIILOR PERI- ȘI INTRANATALE

**Prof. Dr. V. Popescu**

*Clinica de Pediatrie și Neurologie pediatrică,  
Spitalul Clinic de copii „Dr. Victor Gomoiu“, București*

## REZUMAT

În ciuda unei incidențe în declin a *injurii* peri- și intranatale, datorită ameliorării măsurilor de „îngrijire” și a diagnosticului prenatal, *injurii* la naștere rămân încă o cauză semnificativă de morbiditate și mortalitate neonatală.

Factorii de risc ai *injurii* la nou-născut sunt numeroși și includ macrosomia, prematuritatea, expulzia prin aplicare de forceps sau prin *vacuum extraction*, prezentarea anormală a fătului, prelungirea travaliului și precipitarea expulziei.

Deși multe *injurii* sunt considerate a fi datorate „traumatismelor la naștere” apariția lor în absența oricărui factori de risc identificabili anterior actului nașterii, face ca apariția lor să rămână deseori impredictibilă și inevitabilă (Perlow și colab, 1996).

*Injurii* pre-peri- și intranatale se clasifică, în raport cu etiologia lor, în două categorii: (1) manifestări legate de hipoxie și ischemie și (2) manifestări legate de factori mecanici ce acționează în cursul travaliului și expulziei.

Lucrarea se referă la *injurii* determinate de factori mecanici.

**Cuvinte cheie:** *Injurii* peri- și intranatale; factorii mecanici; *management*

## ABSTRACT

### *Management of birth injuries*

Birth injuries are frequently encountered by physicians caring for newborn infants. Their occurrence is often unpredictable and unavoidable. It is important that pediatricians are able to recognize and manage these injuries and provide counseling to parents regarding prognosis. Often, management requires only careful observation and follow-up; however, in other instances immediate intervention is required. Furthermore, because the signs and symptoms of many injuries may be masked by other associated clinical problems or may not be apparent immediately after birth, it is important for pediatricians to remain alert to the possibility of birth injury, even after newborns are discharged from the hospital, so that appropriate treatment can be initiated.

Birth injuries can be divided into two categories based on their etiology: (1) insults from hypoxia and ischemia; (2) insults from mechanical forces during the process of labor and delivery.

This article focuses on those injuries due to mechanical forces.

**Key words:** Birth injuries; mechanical forces; management

## I. INJURII EXTRACRANIENE

### 1. Caput succedaneum (bosa serosanguină)

*Caput succedaneum/bosa serosanguină* este o colecție fluidă serosanguină situată deasupra periostului. Se prezintă ca o tumefacție a țesuturilor moi însoțite de purpură și echimoze la nivelul unei zone a scalpului. Spre deosebire de cefalhematom extinderea depășește liniile de sutură. *Caput succedaneum* se rezolvă spontan în câteva zile și nu este indicat nici un tratament.

### 2. Cefalhematomul

Cefalhematomul este o colecție sanguină subperiostală determinată de ruptura vaselor epicraniene, ce apare la aproximativ 2,5% din nou-născuți (Thacker și colab, 1987). Se asociază cu aplicarea de forceps și expulzie dificilă.

Este frecvent unilateral, cu localizare parietală sau occipitală. Scalpul supraiacent apare de aspect normal; palparea la acest nivel evidențiază o zonă de rezistență uniformă sau neuniformă (datorită con-

ținutului hematic coagulat). Colecția nu depășește linia de sutură. Sângerarea subperiostală poate fi lentă și de aceea nu este evidentă imediat după naștere. Nu este necesar niciun tratament în formele necomplicate, rezoluția hematomului efectuându-se în decurs de câteva săptămâni. Ocazional, hematumul se poate calcifica, situație în care se impune ablația sa chirurgicală, pentru a preveni deformarea și asimetria craniană. Rar, un cefalhematom se poate complica. Cefalhematoamele mari pot determina o pierdere de sânge intravasculară semnificativă, determinând anemie și hipotensiune arterială. Fracturile craniene pot fi prezente în până la 5% din cazuri (Zelson și colab, 1974). De obicei, fracturile sunt lineare nondepressive (fără înfundare) și nu necesită tratament (Zelson și colab, 1974). Dacă apar manifestări neurologice sau se pune în discuție posibilitatea unei fracturi depressive (cu înfundare) se recomandă o radiografie de craniu și o CT-scan craniană pentru a elimina o leziune intracraniană.

Mărirea rapidă a cefalhematomului, în special în cursul evoluției unei septicemii, indică prezența

infecției; dacă infecția este suspectată se recomandă aspirarea colecției pentru stabilirea diagnosticului și instituirea unei terapii cu antibiotice (LeBlanc și colab, 1995).

### 3. Hemoragia epicraniană/subaponevrotică/subgaleală

O hemoragie epicraniană/subaponevrotică este o colecție sanguină situată între periost și aponevroza epicraniană. Hemoragia epicraniană este circumscrisă într-un spațiu potențial mărginit anterior de pereții orbitei, posterior de occiput și lateral de urechi. Patogenia hemoragiei epicraniane/subaponevrotice include: fractura craniană, ruptura sincondrozei interosoase sau ruptura venelor emisare în punte între spațiile subaponevrotice și subdurale.

Hemoragia subaponevrotică se asociază cel mai frecvent cu *vacuum extraction* și aplicarea de forceps (Plauche, 1980; Ng și colab, 1995; Govaert și colab, 1992). Incidența hemoragiei subaponevrotice este de 6,4/1000 de expulzii prin *vacuum extraction*, în comparație cu o incidență globală de 0,8/1000 de expulzii (Ng și colab, 1995). Alți factori asociați sunt: prelungirea stadiului al doilea al travaliului, detresa fetală, prezența unei coagulopatii și macrosomia (Plauche, 1980; Gebremariam, 1999).

Hemoragia subaponevrotică se prezintă ca o masă de consistență variind de la fermă la fluctuantă, care traversează liniile de sutură. „Masa“ este tipic prezentă în primele 4 ore de la naștere și poate progresa în următoarele 12-72 de ore. O hemoragie subaponevrotică poate evolua la șoc hemoragic datorită unei pierderi mari de sânge.

Evaluarea paraclinică include monitorizarea serială a hemoglobinei și hematocritului, un profil al coagulării în scopul investigării prezenței eventuale a unei coagulopatii. Nivelurile bilirubinei sunt, de asemenea, necesar de monitorizat.

Tratamentul este în mare măsură suportiv. Transfuziile pot fi necesare dacă pierderea de sânge este semnificativă. În cazurile severe, este necesară cauterizarea chirurgicală a vaselor ce sângerează.

Mortalitatea în hemoragiile subaponevrotice este cuprinsă între 14% și 22% (Plauche, 1980; Ng și colab, 1995; Govaert și colab, 1992; Gebremariam, 1999). Prognosticul supraviețuitorilor, pe termen lung, este bun (Gebremariam, 1999; Chadwick și colab, 1996).

## II. INJURII CRANIENE

### 1. Fractura lineară

Fracturile craniene lineare afectează de obicei oasele parietale. Ele sunt adesea asociate cu cefalhematom, dar pot apărea în expulziile vaginale spontane necomPLICATE (Zelson și colab, 1974; Heise și colab,

1996). Patogenia fracturilor craniene lineare este legată de compresia craniului prin aplicarea de forceps sau de „împingerea“ craniului pe simfiza pubiană sau pe ischionul matern.

Fracturile craniene lineare de obicei nu au implicații clinice serioase, exceptând cazurile în care afectează un vas sanguin sau penetrează într-un sinus aerian. Radiografic, linia de fractură apare de obicei relativ dreaptă și neramificată; rar încrucișează suturile. Ocazional, fractura lineară este diastazică, caz în care clinicianul trebuie să pună în discuție o contuzie sau o dilacerare cerebrală. Fracturile diastazice ale suturilor apar în traumatismele craniene ale sugarului și au un potențial de hemoragie intracraniană. Sutura lambdoidă, care întretaie sinusul venos transvers, este frecvent afectată. Creșterea presiunii intracraniene, la vârste mici, poate duce la dehiscenta generalizată a suturilor, înainte ca ligamentele suturale să se calcifice. O complicație tardivă, rară, a fracturilor lineare este „fractura progresivă“ (*growing skull fracture of childhood*). Examenul radiologic al craniului evidențiază, în acest caz, două aspecte ale leziunii: lărgirea liniei de fractură și existența unei colecții lichidiene situată imediat sub linia de fractură care comunică cu spațiile subarahnoidiene. Dyke (1937) a denumit această entitate *chist leptomeningeal*. Chistul leptomeningeal trebuie suspectat când creșterea craniului este anormal de rapidă și o radiografie de craniu, efectuată în această situație, evidențiază o creștere evidentă a fracturii lineare în lărgime.

Aspectul anatomo-clinic al leziunii constituite este deosebit de sugestiv. Localizarea cea mai frecventă este regiunea parietală. Defectul osos are margini neregulate, ondulate, cu răzbușarea marginii tablei interne, datorită presiunii exercitate de masa cerebrală herniată. Se observă o bombare a scalpului supraiacent fracturii care se aseamănă cu un meningoencefalocel. Este vorba, de fapt, de un chist leptomeningeal, cu LCR, cu sau fără hernierea substanței cerebrale prin breșa osoasă. Chistul leptomeningeal poate comunica cu ventriculul ipsilateral. Tratamentul fracturii progresive este neurochirurgical.

### 2. Fractura depresivă (cu înfundare)

Fracturile craniene depresive apar secundar compresiei craniului pe simfiza pubiană sau pe ischion, sau compresiei prin forceps; cu toate acestea fracturile craniene depresive au fost descrise și *in utero* (Nakahara și colab, 1989). Cel mai frecvent, fracturile craniene depresive sunt de tipul „mingii de ping-pong“, cu „înfundare prin apăsare digitală“, datorită elasticității oaselor boltei craniene.

Fractura depresivă (cu înfundare) se prezintă sub formă de fractură depresivă simplă (zonă unică de

înfundare osoasă) sau sub formă de fractură depre-sivă cominutivă (arie cu linii de fractură multiple, care delimitează fragmente osoase, dintre care unele sunt deplasate sub nivelul planului cranian).

Fractura cu înfundare apare frecvent după o forță traumatică semnificativă, care acționează pe o mică arie de secțiune transversală și are evident implicații asupra țesutului cerebral subiacent.

Pe radiografia craniană în proiecție tangențială, aceste fracturi se evidențiază adesea ca o densitate sclerotică crescentă, datorită suprafețelor osoase suprapuse. CT craniană trebuie să fie efectuată pentru a elimina prezența fragmentelor osoase în creier sau a unei injurii intracraniene.

Managementul fracturilor craniene „prin înfundare“ este controversat. Istoria naturală a fracturilor craniene „prin înfundare“ nu este cunoscută și multe fracturi „prin înfundare“ se pot rezolva spontan, fără sechele (Loeser și colab, 1976; Tavaréz și colab, 1989). În mod tradițional s-a indicat intervenția neuro-chirurgicală; cu toate acestea, o serie de autori au obținut eliminarea fragmentelor osoase fracturate prin abordări nechirurgicale: prin presiune digitală (Raynor și colab, 1968), pompă de lapte (*breast pump*) (Schragger, 1970), *vacuum extraction* (Pollak și colab, 1999).

Indicațiile pentru intervenție chirurgicală includ: evidența radiografică a fragmentelor de oase în creier, prezența de deficite neurologice, semne de creștere a presiunii intracraniene, semne ale prezenței de LCR subaponevrotic și insuficiența de a răspunde favorabil la încercarea de extragere nechirurgicală a fragmentelor osoase (Loeser și colab, 1976). Indicațiile pentru managementul nonchirurgical includ: depresia oaselor mai mică de 2 cm în lărgime și „depresia“ peste un sinus venos major, fără simptome neurologice (Loeser și colab, 1976).

### III. INJURII INTRACRANIENE

Incidența manifestărilor clinice ale hemoragiilor intracraniene la nou-născuții la termen este de 5,1-5,9/10.000 de nou-născuți vii (Towner și colab, 1995; Sachs și colab, 1987).

Factorii de risc cuprind: aplicarea de forceps, *vacuum extraction*, expulzia precipitată, prelungirea stadiului al doilea al travaliului și macrosomia (Towner și colab, 1995; Sachs și colab, 1987; Pollina și colab, 2001; Jhana și colab, 2003). Incidența hemoragiilor intracraniene asociate nașterii a scăzut în ultimii ani datorită faptului că s-a renunțat la expulziile prin aplicare de forceps și se utilizează dispozitive de *vacuum extraction*, mai acceptabile și mai flexibile (Sachs și colab, 1987).

Cele mai frecvente simptome sunt apneea și convulsiile (Pollina și colab, 2001). Deși simptomele pot să nu fie evidente imediat după naștere, 87% din nou-născuții cu hemoragii intracraniene devin simptomatici în curs de 48 de ore de la naștere (Pollina și colab, 2001).

#### 1. Hemoragia epidurală/extradurală

Hemoragia epidurală/extradurală este o colecție sanguină circumscrișă, situată între craniu și dura mater, cu efect compresiv asupra parenchimului cerebral (figura 1).

În cadrul traumatismelor craniene severe ale nou-născutului, hemoragia epidurală/extradurală este rară, apărând doar în 2,2 % din autopsiile cu o hemoragie intracraniană (Takagi și colab, 1978). Localizarea cea mai frecventă a hemoragiei epidurale este fosa temporală, deoarece aici se află sursa cea mai frecventă de sângerare – artera meningee mijlocie – și aici osul temporal se fracturează ușor, iar dura mater este mai ușor decolabilă. Raritatea hemoragiei epidurale la nou-născut este datorată absenței șanțului arterei meningee mijlocii în oasele craniene neonatale, situație care explică de ce artera meningee mijlocie este mai puțin vulnerabilă la o „injurie“ craniană. Deși unii cercetători au concluzionat că incidența scăzută a hemoragiei epidurale poate, de asemenea, să fie legată de atașarea etanșă a durei mater de periost, aceasta este pusă în discuție de Takagi și colab săi (1978) care pe autopsiile efectuate susțin că dura mater este ușor separabilă de periost.

Manifestările clinice includ prezența de simptome neurologice difuze, cu creșterea presiunii intracraniene, bombarea fontanelei anterioare sau simptome localizate ca prezența de convulsii lateralizate și deviere oculară.

Diagnosticul este confirmat prin CT-scan, ce evidențiază o leziune lentiformă hiperdensă în regiunea temporo-parietală. Radiografia craniană poate fi utilă pentru identificarea fracturilor craniene.

Cei mai mulți nou-născuți cu hemoragie epidurală necesită drenaj chirurgical; în unele cazuri hemoragia

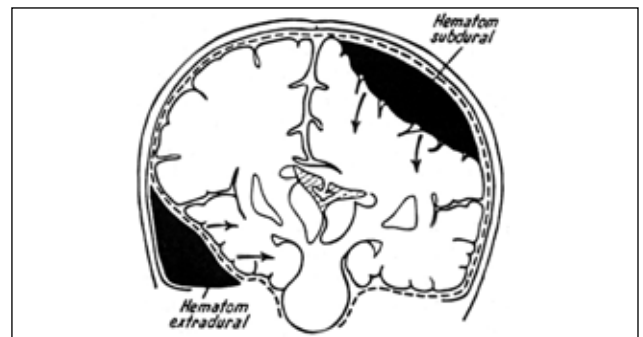


Figura 1  
Hemoragie epidurală/extradurală și subdurală

epidurală se rezolvă prin aspirația sângelui din cefal-hematomul însoțitor (Negishi și colab, 1989).

## 2. Hemoragia subdurală

Hemoragia subdurală este cea mai frecventă hemoragie intracraniană legată de traumatismul cranian la naștere. Este o colecție sanguină situată în spațiul subdural, între pahimeninge și leptomeninge, ce dezvoltă un efect compresiv asupra parenchimului cerebral (a se vedea figura 1).

Incidența hemoragiei subdurale este de 2,9/10.000 de nou-născuți vii prin expulzie spontană vaginală și de 8-10/10.000 de nou-născuți vii prin expulzie prin *vacuum* sau forceps (Towner și colab, 1999). Deși frecvent legat de un traumatism cranian la naștere, hematomul subdural a fost diagnosticat *in utero* înaintea debutului actului nașterii (Mateos și colab, 1987; Hanigan și colab, 1985). În plus, hemoragiile subdurale au mai fost descrise la nou-născuți asimptomatici după o expulzie vaginală necomplicată, într-un studiu pilot referitor la imagistica prin MRI craniană la nou-născuți (Holden, 1999).

Hemoragiile subdurale sunt consecința unei lezări traumatice a venelor și sinusurilor venoase la nivelul a patru posibile locații:

1. *lăcereația* tentoriului, cu ruperea sinusului drept, a sinusului transvers, venei lui Galen sau venelor infratentoriale ce determină un hematom în fosa posterioară cu compresia trunchiului cerebral;
2. *lăcereația* coasei creierului, cu ruperea sinusului sagital inferior ce determină un hematom în șanțul/fisura cerebrală;
3. *lăcereația* venelor cerebrale superficiale, ce determină sângerare deasupra convexității cerebrale;
4. *osteodiastaza* occipitală (separarea părții scuamoase și laterale a osului occipital), cu ruperea sinusului occipital și formarea unui hematom în fosa posterioară.

Cele mai comune localizări ale hemoragiei subdurale sunt: tentorială și interemisferică (Pollina și colab, 2001). Osteodiastaza occipitală este asociată cu o expulzie vaginală, modul picioarelor (Wigglesworth și colab, 1977).

Simptomele respiratorii cum ar fi apneea și episoadele „crepusculare“ sunt manifestările clinice inițiale la 40-60% din nou-născuți (Pollina și colab, 2001; Chamnanvanakij și colab, 2002). Convulsiile, deficittele focale neurologice, letargia, hipotonia și alte simptome neurologice sunt manifestările clinice inițiale la restul de nou-născuți. Localizarea hemoragiei influențează tabloul clinic. Hemoragiile subdurale deasupra convexității cerebrale tind să producă disfuncție neurologică focală. Hematoamele fosei posterioare sunt capabile să producă semne de creștere a presiunii

intracraniene ce includ apneea, pupile inegale, deviere a ochilor și comă. Debutul simptomelor este de obicei în cursul primelor 24 de ore de viață, dar unii nou-născuți pot să nu devină simptomatici până la 4-5 zile după expulzie (Huang și colab, 1991; Perrin și colab, 1997).

CT-scan craniană e metoda de diagnostic de alegere. Ecografia transfontanelară poate fi, de asemenea, utilă în unele situații (Huang și colab, 1991). MRI poate ocazional să fie utilă pentru o mai bună delimitare a hematoamelor fosei posterioare. Deoarece hematoamele subdurale pot fi asociate cu tulburări ale coagulării, trebuie obținut un profil al coagulării (Perrin și colab, 1997).

Mulți nou-născuți pot fi tratați conservator (Perrin și colab, 1997). Intervenția chirurgicală este necesară în raport cu întinderea leziunii și în situația existenței de semne și simptome de compresie a trunchiului cerebral (Huang și colab, 1991; Perrin și colab, 1997). Într-o serie de cazuri, 53% din pacienții cu hematom subdural de fosă posterioară au necesitat evacuare chirurgicală (Perrin și colab, 1997). Ocazional, este necesară plasarea unui *shunt* ventriculo-peritoneal în situația unei hidrocefalii progresive (Huang și colab, 1991).

Prognosticul pe termen lung depinde de întinderea leziunilor și de prezența leziunilor intraparenchimotoase (Popescu V și colab, 1994, 1999). Hemoragiile subdurale pot fi asociate cu infarctizare cerebrală (Steinbok și colab, 1995). O evaluare pe o perioadă medie de 4,5 ani a unei serii de 15 pacienți cu hemoragie subdurală a fosei posterioare, (Perrin și colab, 1997) a arătat că 20% erau cu întârziere neuro-psihică ușoară, 13% erau cu întârziere psihomotorie moderată, iar 20% erau cu întârziere psihomotorie severă (Perrin și colab, 1997).

## 3. Hemoragia subarahnoidiană

Incidența hemoragiei subarahnoidiene simptomatice variază de la 1,3/10.000 nou-născuți vii în expulziile vaginale spontane la 2-3/10.000 nou-născuți vii în expulziile prin *vacuum* sau forceps (Towner și colab, 1999). Creșterea incidenței hemoragiei subarahnoidiene apare cu prematuritatea și asfixia (Abrams și colab, 1993). Deși majoritatea vaselor cerebrale traversează spațiul subarahnoidian, sursa hemoragiei subarahnoidiene este frecvent reprezentată de vasele leptomeningeene, mai mici și mai fragile (Popescu V și colab, 1995). Hemoragia datorată ruperii anevrismelor intracraniene sau sângerărilor malformațiilor arterio-venoase este foarte rară la nou-născuți.

Deși hemoragia subarahnoidiană poate fi asimptomatică, cea mai comună manifestare clinică o constituie convulsiile, ce apar frecvent în a doua zi de viață

(Fenichel și colab, 1984). Examenul neurologic este frecvent normal în cursul perioadei interictale; cu toate acestea iritabilitatea sau diminuarea nivelului conștienței pot fi prezente. O contuzie a cortexului cerebral poate determina semne neurologice focale. La pacienții cu asfixie severă deteriorarea clinică poate fi rapidă și severă.

Diagnosticul hemoragiei subarahnoidiene este stabilit prin CT-scan cerebrală. Ecografia transfontanelară este relativ puțin informativă. Examinarea LCR după puncție lombară evidențiază o creștere a numărului de eritrocite. În afară de cazul când sângerarea este masivă, hemoragia subarahnoidiană la nou-născutul la termen se rezolvă fără intervenție (Harpold și colab, 1998). De obicei nu există sechele pe termen lung dacă nu sunt prezente o „injurie“ corticală subiacentă și/sau o „injurie“ hipoxică (Abrams și colab, 1993; Fenichel și colab, 1994). Dacă hemoragia subarahnoidiană este mare, hidrocefalia post-hemoragică se poate dezvolta, situație care face necesară monitorizarea creșterii craniului și dimensiunilor ventriculilor prin ultrasonografie (Harpold și colab, 1998) .

#### IV. INJURII ALE NERVILOR

##### 1. Paralizii obstetricale ale plexului brahial

Incidența paraliziei obstetricale a plexului brahial se întâlnește la 0,1% – 0,2% din nașteri (Perlow și colab, 1996; Bryant și colab, 1998; Gilbert și colab, 1999). Factorii de risc includ: macrosomia, distocia umărului, expulzia instrumentală și prezența anormală (Perlow și colab, 1996; Gilbert și colab, 1990; Cristofferson și colab, 2002; Ecker și colab, 1997).

Paralizia plexului brahial este de obicei unilaterală. Se descriu următoarele forme:

- *Paralizia radiculară superioară (tip Duchenne-Erb)*. În această formă sunt afectate rădăcinile C5 și C6. Principalii mușchi afectați sunt deltoizul, subspinosul, bicepsul, brahialul anterior, coracobrahialul, scurtul supinator și extensorii comuni ai degetelor. Paralizia se observă imediat după naștere. Atitudinea este caracteristică: membrul superior atâră de-a lungul corpului, umărul este coborât iar brațul în rotație internă și adducție; antebratul este în prelungirea brațului și în pronație puternică, palma privind înapoi și în afară; mâna și degetele în semiflexie. Copilul nu poate ridica și nici îndepărta brațul de trunchi; mișcările de supinație nu se pot executa. Motilitatea mâinii și a degetelor este păstrată. În cursul examenului nou-născutului, cercetarea reflexului Moro determină un răspuns

asimetric: absent sau mai diminuat de partea afectată. Abducția reflexă a brațului, în cursul manevrelor de suspensie, nu este constatată; flexia brațului este absentă sau mai dificil de obținut în raport cu partea sănătoasă. Nu există tulburări evidente de sensibilitate; reflexul tricipital, absent în mod normal la nou-născut, se poate obține datorită paraliziei flexorilor și hipertoniilor extensorilor.

- *Paralizia radiculară inferioară (tip Déjerine-Klumpke)*. În această formă sunt afectate rădăcinile C8, D1 și câteodată C7. Ea se întâlnește extrem de rar izolată. În această formă sunt paralizați mușchii mici ai mâinii, o parte din mușchii antebrățului, flexorii degetelor și ai mâinii iar atunci când leziunea interesează și C7 sunt afectați și extensorii degetelor și mâinii. Mâna rămâne închisă, pumnul în pronație. Reflexul de agățare este absent sau diminuat; membrul superior este în întregime flasc, insensibil la stimulare. În caz de avulsie/smulgere radiculară căile simpatice pot fi afectate și la tabloul de paralizie totală a membrului superior se asociază sindrom Claude-Bernard-Horner\* ipsilateral (ptoză, mioză și anhidroză), ca și tulburări ale vasomotricității mâinii (aspect marmorat sau paloare). „Smulgerea“ medulară antrenează semne piramidale la membrele inferioare (Popescu V și colab, 2001). Prezența de semne simpatice sau medulare semnifică un prognostic foarte sever, atât ca evoluție ulterioară, cât și datorită afectării asociate a nervului frenic. Patogenia „injuriei“ implică extensia plexului brahial când distocia umărului necesită o flexie laterală extremă și tracțiunea capului. Există patru tipuri posibile de injurie neuronală asociată cu „injuria“ plexului brahial:

1. *neuropraxia* cu blocarea temporară a conducerii;
2. *axonotmesis* cu afectare severă a axonului, dar cu elementele neuronale din jur intacte;
3. *neurotmesis* cu dislocare postganglionară completă a nervului și
4. *avulsia* cu deconectarea preganglionară de la măduva spinării. Injuriile legate de neuropraxie și axonotmesis au cel mai bun prognostic.

Diagnosticul se stabilește, de obicei, prin examenul clinic. Radiografia umărului și porțiunii superioare a brațului trebuie efectuată pentru a exclude leziunile osoase.

Radiografia va elimina: o *fractură a claviculei* asociată, care „jenează“ mobilizarea și stimularea reflexă precoce; o *decolare epifizară a capului humeral* care realizează un tablou de pseudoparalizie proximală (în acest caz reacțiile reflexe sunt prezente

\* Unii autori vorbesc de un sindrom Claude-Bernard-Horner (mioză, ptoză și enoftalmie) ca și tulburări ale vasomotricității mâinii (aspect marmorat sau paloare).

dar declanșează durere și plâns); o *osteomielită a metafizei superioare a humerusului* (rară și însoțită de semne concomitente de infecție); o *pseudoparalizie Parrot* (apare ceva mai tardiv și prezintă semne de osteocondrită și serologie luetică). Mielografia trebuie practică la vârsta de 3 luni în cazul absenței recuperării; ea evidențiază smulgerea rădăcinilor și uneori meningocel, în caz de „smulgere” radiculară sau medulară. Mielografia ghidează și indicația chirurgicală. MRI, examen neinvaziv, dar necesitând anestezie generală, este uneori necesară pentru diagnostic.

„Injuria” cerebrală poate fi frecvent exclusă prin absența manifestărilor neurologice însoțitoare.

Prezența de *detresă respiratorie* poate indica o „injurie” a nervului frenic asociată. Când porțiunea inferioară a plexului brahial este afectată, prezența unui sindrom Claude-Bernard-Horner ipsilateral poate fi constatată. Aproximativ 90% din „injurii” plexului brahial se pot recupera spontan (Greenwald și colab, 1984; Michelow și colab, 1994). Pacienții cu afectare limitată la nivelul rădăcinilor nervilor C<sub>5</sub> și C<sub>6</sub> prezintă un prognostic foarte bun. „Injuria” totală a plexului brahial sau a porțiunii inferioare a plexului brahial (C<sub>7</sub>, C<sub>8</sub> și D<sub>1</sub>) au un prognostic rezervat. Prognosticul este excelent dacă mișcarea antigravitațională a bicepsului și abductorului umărului este prezentă la vârsta de 3 luni (Eng și colab, 1996; Michelow și colab, 1994).

Tratamentul inițial este conservator (Shenaq și colab, 1998). Brațul este immobilizat pe porțiunea superioară a abdomenului în cursul primei săptămâni pentru a minimaliza starea de disconfort. Prevenirea contracturilor prin terapie fizică (mobilizare pasivă) a umărului, cotului și pumnului trebuie să înceapă după prima săptămână de viață. Părinții trebuie să fie instruiți să efectueze exerciții de mișcare de tipul *passive range-of-motion*.

În prima etapă – primele zile – kineziterapia se face prin mobilizări pasive, dar, de asemenea, prin stimularea reflexelor care antrenează o abducție- rotație externă a umărului (reflexul Moro, suspensie laterală, apoi reflexul parașutei și reacția de degajare a membrului superior în cursul „înțoarcerii” pe spate și în decubitus ventral). Dacă nu se remarcă nici o ameliorare în cursul primelor 2-3 luni, apelarea la un centru specializat este justificată pentru o nouă evaluare. Sugarii fără recuperare la vârsta de 3-6 luni vor fi luați în discuție pentru o explorare chirurgicală. Rolul intervenției chirurgicale rămâne totuși neclar. Un studiu recent nu demonstrează beneficiul unei intervenții chirurgicale în comparație cu terapia conservatoare (McNeely și colab, 2003). Mai

mult, momentul optim pentru explorarea chirurgicală nu a fost determinat (Waters și colab, 1999; Strombeck și colab, 2000). La copiii la care se pune în discuție intervenția chirurgicală, electrodiagnosticul și studiile imagistice (CT-mielografia sau MRI) pot procura informații utile (Uhing, 2004).

## 2. Paralizia nervului facial

Paralizia nervului facial apare în aproximativ 0,06% până la 0,75-1% din nou-născuții la termen (Perlow și colab, 1996; Levine și colab, 1984). Factorii de risc includ aplicarea de forceps și o prelungire a stadiului al doilea al travaliului (Perlow și colab, 1996). Sediul leziunii este situat aproape întotdeauna la nivelul ieșirii nervului facial din gaura stilo-mastoidiană, înainte de diviziunea sa în ramura temporo-facială și ramura cervico-facială. Cel mai frecvent leziunea este legată de compresiunea intrauterină prelungită a nervului facial de promontoriul sacrat matern, partea paralizată fiind condiționată de poziția feței față de promontoriu. Aplicarea de forceps este mai rar în cauză. Cel mai frecvent compresiunea determină tumefierea nervului decât disrupția/dezagregarea fibrelor nervului facial.

Manifestările clinice includ caracterele tipice ale leziunii neuronului motor inferior al nervului facial ce constau din paralizie facială unilaterală completă ce interesează mușchii superiori și inferiori ai feței. Hemifața afectată este total imobilă; nu se observă nici o mișcare, fanta palpebrală este mai largă decât de partea opusă, șanțul nazo-genian este șters, orice mimică (chiar minimă) este dispărută. În cursul plânsului, se notează o inabilitate de a încreți fruntea sau de a închide ochiul de pe partea ipsilaterală, gura este tracționată către partea neparalizată. La mulți pacienți semnele unui traumatism extern al capului și feței, ca deformarea și învinetirea sau zdrobirea sunt prezente. Uneori, numai o ramură a nervului facial este afectată și paralizia este limitată la frunte, pleoape sau gură.

Injuria traumatică a nervului facial trebuie diferențiată de alte cauze non-traumatice de paralizie facială. Aceste paralizii faciale non-traumatice sunt frecvent asociate cu sindroame diverse: sindromul Möbius<sup>1</sup>, sindromul Goldenhar<sup>2</sup>, sindromul Poland<sup>3</sup>, sindromul DiGeorge<sup>4</sup>, trisomia 13 și trisomia 18 (Shapiro și colab, 1996). Paralizia facială congenitală, atraumatică, unilaterală, izolată este, de asemenea, descrisă; etiologia rămâne nesigură și probabilitatea de recuperare este mică (Shapiro și colab, 1996; Laing și colab, 1996). Nou-născuții cu paralizie facială asociată la o leziune intracraniană au alte manifestări neurologice.

<sup>1</sup> Sindromul *Mobious* = paralizie facială congenitală asociată cu pareza nervului abducens. Se pot asocia: ptozis, paralizie linguală și a palatului, surditate, anomalii ale mușchilor pectoral și lingual, micrognație, sindactilie, degete supranumerare sau absența mâinilor, picioarelor, degetelor de la mâini și picioare.

<sup>2</sup> Sindromul Goldenhar = displazia oculo-auriculo-vertebrală.

<sup>3</sup> Sindromul Poland = aplazia mușchilor pectorali, deformări costale, degete de „păianjen” și aplazia nervului radial.

<sup>4</sup> Sindromul DiGeorge = absența paratiroidiei (tetanie neonatală) și a timusului (sindrom de deficit imun)

Hipoplazia congenitală a triunghiularului buzelor (*congenital hypoplasia of the depressor anguli oris muscle*) trebuie, de asemenea, diferențiată de paralizia facială (Popescu V și colab, 2001). Deși această entitate este caracterizată prin deplasarea în jos și în afară a unei comisuri bucale, în cursul plânsului sau a unei grimase (Nelson KB și colab, 1972; Levin și colab, 1982), care poate constitui o capcană de diagnostic cu o paralizie facială de partea opusă, celelalte semne de paralizie facială ca asimetria pliurilor nazo-labiale, incapacitatea de a încreți fruntea și de a închide ochiul nu sunt prezente. Această asimetrie datorită țipătului, plânsului sau unei grimase – sindromul țipătului asimetric – se atenuează cu vârsta. Gravitatea sindromului hipoplaziei triunghiularului buzelor este legată numai de posibilitatea sa asociere cu alte malformații congenitale (în particular cardiace – în 5-10% din cazuri – Alexiou și colab, 1976). Principalele malformații cardiace asociate sunt DSV (defectul septal ventricular) și mai rar tetralogia Fallot, canalul arterial persistent, coarctarea de aortă; mai rare sunt malformațiile extracardiace (genito-urinare, scheletice) și excepțional malformațiile SNC. Patogenia acestui sindrom este neclară; posibilitatea unei afecțiuni familiale este sugerată de faptul că 50% din membrii aceleiași familii prezintă la un examen atent această anomalie facială.

Prognosticul la pacienții cu paralizie facială traumatică este bun, cu peste 90% recuperare spontană completă, majoritatea din restul de 10% prezentând o recuperare parțială (Falco și colab, 1990; Kumari și colab, 1990). Cei mai mulți pacienți au o evoluție spre vindecare în primele 2 săptămâni de viață.

Tratamentul este limitat la protecția ochiului afectat prin aplicarea unui pansament ocluziv pentru a preveni „injuria“ corneei, „lacrimi artificiale“ la interval de 2 ore. La pacienții cu afectare semnificativă, fără evidența unei vindecări, studiile electrodiagnostice pot fi utile în stabilirea prognosticului (Shapiro și colab, 1996). Datorită unei mari probabilități de vindecare, intervenția neurochirurgicală de corecție asupra nervului trebuie luată în discuție numai după absența unei „rezoluții“ în cursul unui an de observație (Falco și colab, 1990).

### 3. Afectarea/injuria nervului frenic

Nervul frenic își are originea din nervii cervicali 3-5. Afectarea nervului frenic determină paralizia ipsilaterală a diafragmului. Aproximativ 75% din cazuri sunt asociate cu „injuria“ plexului brahial (Hughes și colab, 1999; de Vries Reilingh și colab, 1998). „Injuria“ nervului frenic este, de obicei, unilaterală. Etiologia „injuriei“ nervului frenic este legată de excesiva tracțiune exercitată pe gât și pe braț în cursul expulziei.

Manifestările clinice includ: detresa respiratorie, cu diminuarea murmurului vezicular de partea afectată. Simptomele, de obicei, apar în prima zi de viață, dar pot apărea până la vârsta de o lună.

Radiografia pulmonară pune în evidență ascensiunea difragmului lezat, cu deplasarea contralaterală a mediastinului. Aceste date radiologice pot să nu fie evidente la nou-născuții ce sunt ventilați sub presiune pozitivă. Ultrasonografia sau examenul radiosopic pot confirma diagnosticul prin evidențierea unei mișcări diafragmatice paradoxale în cursul inspirației.

Tratamentul inițial este suportiv. Oxigenul trebuie administrat în caz de hipoxemie. Insuficiența respiratorie poate fi tratată prin ventilație mecanică sau cu presiune continuă pozitivă în căile aeriene. Alimentația prin gavaj poate fi necesară, datorită creșterii activității respiratorii. Pacienții sunt cu risc crescut pentru pneumonie.

Dacă detresa respiratorie persistă, paralizia nervului frenic poate fi tratată chirurgical prin plicatura diafragmului.

### 4. „Injuria“/afectarea nervului laringian

„Injuria“ nervului recurent laringian poate determina paralizie vocală; 5%-26% din paralizii congenitale ale corzilor vocale sunt datorate traumatismului la naștere (Emery și colab, 1984; Daya și colab, 2000; Cohen și colab, 1982). Incidența cea mai crescută a „injuriei“ nervului laringian este în expulzia prin forceps (Daya și colab, 2000). Manifestările clinice pot include stridorul, detresa respiratorie, țipătul răgușit, disfagia și aspirația. Diagnosticul se face prin laringoscopie directă. Dacă nu există un istoric de tracțiune excesivă asupra capului în cursul expulziei, o evaluare în continuare poate fi necesară pentru a elimina o „injurie“ a SNC sau unele anomalii ale trunchiului cerebral.

Tratamentul se corelează cu severitatea simptomelor. Paralizia datorată unei „injurii“ uzuale se rezolvă spontan (Emery și colab, 1984; Daya și colab, 2000; de Gaudemar și colab, 1996). Alimentația, în cantități mici și frecvente este necesară pentru scăderea riscului de aspirație. Intubația este necesară dacă detresa respiratorie este severă. Traheostomia poate fi necesară dacă detresa respiratorie persistă. Paralizia bilaterală produce o detresă mai severă; în aceste cazuri este necesară intubația și efectuarea traheostomiei mai frecvent (Hughes și colab, 1999).

## V. „INJURIA“ MĂDUVEI SPINĂRII

„Injuria“ măduvei spinării este rară, cu o incidență de 0,14/10.000 de nou-născuți vii (Menticoglou și colab, 1995). Leziunile măduvei cervicale superioare

sunt mai obișnuite decât leziunile cervico-toracice și toraco-lombare (MacKinnon și colab, 1993). „Injuria“ este determinată de tracțiunea longitudinală sau rotația măduvei spinării. Deoarece nou-născutul are ligamentele relativ mai laxe, mușchii mai „hipotoni“ și mineralizarea vertebrelor incompletă, coloana poate fi „întinsă“ mai mult decât măduva spinării, conducând la producerea „injuriei“.

Manifestările clinice includ diminuarea sau absența mișcărilor spontane, absența reflexelor tendinoase, respirație periodică sau absentă, absența răspunsului la stimulii dureroși sub nivelul leziunii. Leziunile supraiacente nivelului C<sub>4</sub> sunt aproape totdeauna asociate cu apnee (Menticoglou și colab, 1995). Leziunile situate între C<sub>4</sub> și T<sub>4</sub> pot să se asocieze cu detresă respiratorie, secundară variatelor grade de afectare a nervului frenic și a inervației mușchilor intercostali.

Diagnosticul poate fi întârziat inițial deoarece „injuria“ măduvei spinării este adesea asociată cu encefalopatie hipoxic-ischemică, care „agravează“ tabloul clinic. Diagnosticul diferențial include „injuria“ intracraniană, boala neuromusculară și anomaliile congenitale ale măduvei spinării.

Ecografia este metoda de diagnostic de alegere inițială și poate fi efectuată la patul nou-născutului (MacKinnon și colab, 1993; Fatter și colab, 1994; Simon și colab, 1999). MRI poate, de asemenea, fi utilă pentru stabilirea diagnosticului și prognosticului (Mills și colab, 2001). Dacă „injuria“ măduvei spinării este suspectată în sala de travaliu, capul, gâtul și coloana vertebrală trebuie să fie imobilizate. Terapia este suportivă. În general, prognosticul este rezervat pentru acești copii. Într-o serie de 15 nou-născuți cu leziuni ale măduvei cervicale superioare, Menticoglou și colab (1995) au constatat că 6 au decedat, 7 erau sever afectați și 2 erau ușor sau moderat afectați (Menticoglou și colab, 1995). Într-o serie de 22 de nou-născuți, MacKinnon și colab (1993) au constatat că 11 au decedat, 7 erau ventilator-dependenți, 3 aveau paraplegie și 1 avea dizabilități ușoare (MacKinnon și colab, 1993). Acești autori au constatat că prognosticul era rezervat la pacienții care erau ventilator-dependenți după 24 de ore după naștere (MacKinnon și colab, 1993).

## VI. „INJURII“ FACIALE

### 1. Dislocația septului nazal

Dislocația septului nazal implică dislocația porțiunii cartilagineoase triunghiulare a septului din șanțul vomerian\*; incidența este de 0,6-0,9% din nașteri (Podoshin și colab, 1991). Tabloul clinic al dislocației septului nazal se traduce prin obstrucția căilor aeriene. Examenul fizic evidențiază devierea nasului

de o parte cu înclinarea „columella“ de partea opusă a dislocației. Nările sunt asimetrice, cu turtirea părții dislocate (semnul Metzenbaum). Aplicarea unei presiuni pe vârful nasului (testul Jeppesen și Windfeld) determină colapsul nărilor și devierea septului devine mai evidentă. Pe un nas normal, compresiunea nu determină devierea nazală. Acuratețea diagnostică a semnelor Metzenbaum și testului Jeppesen și Windfeld este de 76% și respectiv 84% (Korantzis și colab, 1992). Diagnosticul definitiv poate fi făcut prin rinoscopie și reducere manuală efectuate de un specialist ORL prin utilizarea unui elevator nazal. Reducerea trebuie efectuată în primele 3 zile de viață (Podoshin și colab, 1991). Netratată, dislocația septului nazal se soldează cu o creștere a incidenței deformației cosmetice și, pe termen lung, a septului nazal (Sooknundun și colab, 1986).

### 2. „Injurii“ oculare

Traumele oculare minore, incuzând hemoragiile retiniene, hemoragiile subconjunctivale și edemul pleoapelor sunt comune după expulzie și fără semnificație (Holden și colab, 1992). „Injuriile“ oculare semnificative apar în 0,19% din expulzii (Jain și colab, 1980). Cele mai multe „injurii“ sunt asociate cu expulzia prin forceps (Holden și colab, 1992; Jain și colab, 1980; Honig și colab, 1996). Injuriile oculare includ ruptura membranei Descemet a corneei, „lezarea“ pleoapelor, *hyphema* (prezența de sânge în camera anterioară), hemoragii în corpul vitros, retinopatia Purtscher, edem al corneei și abraziunea/jupuirea corneei (Jain și colab, 1980, Honig și colab, 1996, Angell și colab, 1998).

## VII. TORTICOLISUL MUSCULAR CONGENITAL

Se descriu trei tipuri de torticolis muscular congenital:

1. tumoră a sternomastoidianului (torticolisul cu o „masă“ tumorală);
2. torticolis muscular (torticolis în absența unei „mase“ tumorale);
3. torticolis postural (torticolis fără prezența mușchiului în tensiune sau a unei „mase“ tumorale).

„Tumora“ sternomastoidiană este forma cea mai comună de torticolis, fiind estimată la 40% din cazuri (Cheng și colab, 2000). Incidența torticolisului muscular congenital este de aproximativ 0,4% din nașteri (Jaber și colab, 1999). Factorii de risc includ prezența vicioasă și expulzia prin forceps (Cheng și colab, 1999); totuși, cele mai multe cazuri nu sunt probabil asociate cu traumatism la naștere (Demirbilek și colab, 1999).

\* Vomer = os impar și median situat la partea posterioară și inferioară a septului nazal care separă cele două choane-orificii posterioare ale foselor nazale.

Examenul histologic al mușchiului evidențiază fibre musculare atrofile înconjurate de colagen și fibroblaști (Thomsen și colab, 1989). O serie de cauze au fost descrise pentru a explica apariția torticolisului. Teoriile inițiale privind patogenia torticolisului implicau „sfâșiarea” fibrelor musculare sau a membranei fasciale a mușchiului cu formarea unui hematoma în teaca mușchiului și fibroză consecutivă. Alți cercetători au pus în discuție un proces de miozită interstițială intrauterină care ar sta la baza constituirii torticolisului congenital. David și colab (1993) au postulat teoria că malpoziția intrauterină sau perinatală determină ischemie și edem cu dezvoltarea unui sindrom „localizat” și a fibrozei consecutive.

Tabloul clinic tipic apare între prima și a patra săptămână de viață. Cheng și colab (1999) au constatat că vârsta medie de prezentare clinică a torticolisului congenital este de 24 de zile. Capul este înclinat de partea leziunii și rotat către partea contralaterală și mentonul este ușor ridicat. Capul nu poate fi mișcat în poziție normală. Dacă este prezentă o „masă”, aceasta este fermă, în formă de „fus”, imobilă și localizată în porțiunea medie a mușchiului sternocleidomastoidian. Tegumentele supraiacente nu sunt modificate. În 10% din cazuri poate fi prezentă o displazie a șoldului (Binder și colab, 1987).

Diagnosticul este stabilit prin examenul clinic. Radiografia trebuie efectuată pentru a elimina anomaliile coloanei cervicale și umerilor (anomalia Klippel-Feil, mielodisplazia cervicală, occipitalizarea atlasului și deformația Sprengel). Ecografia poate fi utilă atât pentru stabilirea diagnosticului cât și a prognosticului (Lin și colab, 1997).

Tratamentul implică o „întindere” precoce, activă și pasivă prelungită a mușchiului. Severitatea limitării gradului de mobilizare/ mișcare pasivă a gâtului se corelează cu evoluția. Dacă gradul de mișcare pasivă este limitat la mai puțin de 10°, pacienții au o evoluție excelentă (Cheng și colab, 1999). Dacă limitarea în gradul de mobilizare este mai mare de 10°, 91% au o evoluție bună prin „întindere/extindere” manuală, în timp ce 5% necesită corecție chirurgicală (Cheng și colab, 2000). Alți autori au prezentat evoluții similare (Jaber și colab, 1999; Demirbilek și colab, 1999). Indicațiile terapiei chirurgicale sunt: absența ameliorării după 6 luni de fizio-kinetoterapie; persistența înclinării capului cu o deficiență mai mare de 15° la rotația pasivă; fixarea laterală a capului (Cheng și colab, 2000).

Dacă un torticolis persistent stâng este netratat se poate ajunge la o plagiocefalie, cu o bombare occipitală ipsilaterală și o „turtire”/aplatizare occipitală contralaterală, la o coborâre a fisurii palpebrale și o deformație pozițională a urechii ipsilaterale.

## VIII. FRACTURI

### 1. Fractura de claviculă

Clavicula este cel mai frecvent os fracturat în cursul nașterii. Incidența fracturii de claviculă variază de la 0,3% la 2,9% la nou-născuți (Oppenheim și colab, 1990; Ohel și colab, 1993; Hsu și colab, 2002; Gilbert și colab, 1988; Turpenny și colab, 1993; Many și colab, 1996; Kaplan și colab, 1998; Beall și colab, 2001; Joseph și colab, 1990; Lam și colab, 2002). Larga discrepanță între aceste date raportate poate să fie explicată prin faptul că 40% din fracturile de claviculă nu sunt identificate până după externarea din spital (Joseph și colab, 1990). Studiile care raportează o incidență mică, includ adesea numai fracturile identificate imediat după expulzie. Factorii de risc includ: greutatea mare la naștere; prelungirea stadiului al doilea al travaliului, distocia umerilor și extracțiile instrumentale. În ciuda asocierii cu un traumatism la naștere, cele mai multe cazuri cu fractură de claviculă apar la nou-născuții normali după nașteri necomplicate și sunt complicații nepredictibile (Many și colab, 1996; Kaplan și colab, 1998; Lam și colab, 2002; Roberts și colab, 1995; Peleg și colab, 1997).

Fracturile de claviculă pot fi complete sau incomplete. Multe sunt asimptomatice, în special cele incomplete și nu pot fi identificate până după externarea din spital (Joseph și colab, 1990). Cel mai comun simptom este diminuarea mișcării brațului ipsilateral. Examenul fizic poate evidenția crepitații, o anomalie osoasă palpabilă sau modificarea colorației tegumentelor la nivelul sediului fracturii. Diagnosticul este confirmat radiografic. Diagnosticul diferențial include fractura de humerus, dislocarea umărului și paralizia plexului brahial. Fracturile de claviculă se pot asocia cu o paralizie de tip Duchenne-Erb (Oppenheim și colab, 1990; Gilbert și colab, 1988; Lan și colab, 2002).

Fracturile incomplete asimptomatice nu necesită tratament. Un bandaj trecut peste umăr, în opt și încrucișat la spate peste un tampon de vată pus între omoplați, este suficient pentru menținerea unei poziții corecte. La nou-născut calusul apare în 12-14 zile, chiar dacă fragmentele sunt deplasate. Cu creșterea, calusul voluminos se modelează. Pentru fracturile cu deplasare minimă este suficientă imobilizarea simplă cu mâna la spate. Vindecarea este completă, fără sechele (Hsu și colab, 2002; Gilbert și colab, 1988; Beal și colab, 2001).

### 2. Fracturi de oase lungi

Fracturile oaselor lungi sunt neobișnuite. Incidența fracturii femurului și humerusului este de aproximativ 0,13, respectiv 0,05/1.000 de nou-născuți (Erkaya și colab, 1997; Morris și colab, 2002). Factorii de risc

includ: prezența vicioasă; operația cezariană și greutatea mică pentru vârsta de gestație (Nadas și colab, 1993).

Simptomele tipice includ: diminuarea mișcărilor la nivelul extremității afectate, tumefiere, durere la mișcarea pasivă și crepitații. Obstetricianul poate simți sau auzi o plesnitură/ruptură. Ocazional, fractura nu este identificată la examenul postnatal inițial (Morris și colab, 2002).

Diagnosticul este confirmat radiologic; totuși, radiografia efectuată de rutină, poate să nu identifice separarea epifizei humerale sau femurale, deoarece epifizele nu sunt osificate la naștere. În aceste cazuri, ultrasonografia este utilă pentru stabilirea diagnosticului (Fisher și colab, 1995). Radiografiile vor evidenția formarea de calus în 7-10 zile. Fracturile diafizelor femurului și humerusului pot fi asociate cu *osteogenesis imperfecta* sau *osteoporoză* prin absența mișcărilor fetale. Tratamentul constă în imobilizare și aplicare de atele. Reducerea cât mai grabnică a fracturii și imobilizarea sunt necesare numai când oasele sunt deplasate. Sechelele pe termen lung în fracturile oaselor lungi sunt rare (Morris și colab, 2002; Nadas și colab, 1992).

## IX. „INJURII“ INTRA-ABDOMINALE

Injuriile intra-abdominale sunt rare și cuprind rupturi sau hemoragii în ficat, splină sau suprarenală. „Injuria“ ficatului este cea mai frecventă dintre aceste „injurii“. Incidența injuriilor intra-abdominale este crescută în expulziile complicate, prematuritate, prezența hepatosplenomegaliei, anomaliilor de coagulare și asfixiei (French și colab, 1982). O analiză a 783 de cazuri de moarte neonatală (French și colab, 1982) a constatat că 15% aveau hematoame subcapsulare hepatice mari sau hemoperitoneu prin ruptură de ficat. Un *screening* cu ultrasunete a evidențiat în 1,9/1.000 de nou-născuți vii o hemoragie suprarenală (Felc, 1995).

„Injuria“ intra-abdominală se produce prin trei mecanisme potențiale:

1. traumatism direct;
2. compresiunea toracelui pe suprafața ficatului sau a splinei;
3. compresiunea toracelui cu ruperea inserțiilor ligamentare pe ficat sau splină (Share și colab, 1990; Miller și colab, 1987).

Tabloul clinic depinde de gradul pierderii de sânge. În cazul rupturii de ficat sau splină, pacienții prezintă paloare bruscă, șoc hemoragic, distensie abdominală și schimbarea culorii abdominale (Vachharajan și colab, 2001). A fost descrisă, de asemenea, ruptură de ficat asociată cu tumefierea scrotului și schimbarea culorii/dicolorație (Vachharajan și colab, 2001). Semnele și simptomele pot apărea mai tardiv în cazul unui hematom subcapsular care crește progresiv și apoi se rupe, determinând o deteriorare acută a pacientului (French și colab, 1982; Share și colab, 1990). Hemoragia suprarenală se poate prezenta sub forma unei „mase tumorale“ situate în flanc (Velaphi și colab, 2001).

Diagnosticul este cel mai bine stabilit prin ecografie abdominală (Felc, 1995; Share și colab, 1990). Computer tomografia este, de asemenea, utilă, dar necesită transportul, adesea dificil, în cazul unui nou-născut bolnav. Radiografiile abdominale pot evidenția prezența de lichid nespecific intraperitoneal sau hepatomegalie. Paracenteza abdominală are un rol diagnostic în cazurile cu hemoperitoneu.

Tratamentul începe cu umplerea volemică și corectarea unei eventuale coagulopatii. Dacă nou-născutul este stabil hemodinamic și un hematom subcapsular este prezent, se indică un management conservator (Vachharajan și colab, 2001; Bickler și colab, 2000; Khuri și colab, 1980). În caz de ruptură sau hemodinamică instabilă este necesară laparotomia și controlul sângerării. Pacienții cu hemoragie în suprarenală pot necesita o terapie hormonală de substituție.

## BIBLIOGRAFIE

1. **Abroms JF, Rosen BA** – Neurologic trauma in newborn infants. *Semin Neurol*, 1993, 13 (1), 100-105.
2. **Angell LK, Robb RM, Berson FG** – Visual prognosis in patients with ruptures in Descemet membrane due to forceps injuries. *Arch Ophthalmol*, 1981, 99(12), 2137-2139.
3. **Beall MH, Ross MG** – Clavicle fracture in labor: risk factors and associated morbidities. *J Perinatol*, 2001, 21(8), 513-515.
4. **Bickler S, Ramachandran V, Gittes GK et al** – Nonoperative management of newborn splenic injury: a case report. *J Pediatr Surg*, 2000, 35(3), 500-501.
5. **Binder H, Eng GD, Gaiser JF et al** – Congenital muscular torticollis, results of conservative management with long-term follow-up in 85 cases. *Arch Phys Med Rehabil*, 1987, 68(4), 222-22.
6. **Bryant DR, Leonardi MR, Landwehr JB** – Limited usefulness of fetal weight in predicting neonatal brachial plexus injury. *Am J Obstet Gynecol*, 1998, 179 (3 Pt 1), 686-689.
7. **Chadwick LM, Pemberton PJ, Kurinczuk JJ** – Neonatal subgaleal haematoma: associated risk factors, complications and outcome. *J Pediatr Child Health*, 1996, 32(3), 228-232.
8. **Chamnanvanakig S, Rollins N, Perlman JM** – Subdural hematoma in term infants. *Pediatr Neurol*, 2002, 26(4), 301-304.
9. **Cheng JC, Tang SP, Chen TM** – Sternocleidomastoid pseudotumor and congenital muscular torticollis in infants: a prospective study of 510 cases. *J Pediatr*, 1999, 134(6), 712-716.
10. **Cheng JC, Tang SP, Chen TM et al** – The clinical presentation and outcome of treatment of congenital muscular torticollis in infants: a study of 1086 cases. *J Pediatr Surg*, 35(7), 1091-1096;

11. **Christoffersson M, Rydhstroem H** – Shoulder dystocia and brachial plexus injury: a population-based study. *Gynecol Obstet Invest*, 2002, 53(1), 42-47.
12. **Cohen SR, Geller KA, Birns KW et al** – Laryngeal paralysis in children: a long-term retrospective study. *Ann Otol Rhinol Laryngol*, 1982, 91(4 Pt 1), 417-424.
13. **Davids JR, Wenger DR, Mubarak SJ** – Congenital muscular torticollis sequela of intrauterine or perinatal compartment syndrome. *J Pediatr Orthop*, 1993, 13(2), 141-147.
14. **Days H, Hosni A, Bejar-Solar I et al** – Pediatric vocal fold paralysis: a long-term retrospective study. *Arch Otolaryngol Head Neck Surg*, 2000, 126(1), 21-25.
15. **de Gaudemar I, Roudaire M, Francois M et al** – Outcome of laryngeal paralysis in neonates: a long term retrospective study of 113 cases. *Int J Pediatr Otorhinolaryngol*, 1996, 34 (1-2), 101-110.
16. **Demirbilek S, Atayurt HF** – Congenital muscular torticollis and sternomastoid tumor: results of nonoperative treatment. *J Pediatr Surg*, 1999, 34(4), 549-551.
17. **de Vries Reilingh TS, Koens BL, Vos A** – Surgical treatment of diaphragmatic eventration caused by phrenic nerve injury in the newborn. *J Pediatr Surg*, 1998, 33(4), 602-605.
18. **Ecker JL, Greenberg JA, Norwitz ER et al** – Birth weight as a predictor of brachial plexus injury. *Obstet Gynecol*, 1997, 89(5 Pt 1), 643-647.
19. **Emery PJ, Fearon B** – Vocal cord palsy in pediatric practice: a review of 71 cases. *Int J Pediatr Otorhinolaryngol*, 1984, 8(2), 147-154.
20. **Eng GD, Binder H, Getson P et al** – Obstretical brachial plexus palsy (OBPP) outcome with conservative management. *Muscle Nerve*, 1996, 19(7), 884-891.
21. **Erkaya S, Tuncer RA, Kutlar I et al** – Outcome of 1040 consecutive breech deliveries: clinical experience of maternity hospital in Turkey. *Int J Gynaecol Obstet*, 1997, 59(2), 115-118.
22. **Falco NA, Eriksson E** – Facial nerve palsy in the newborn: incidence and outcome. *Plast Reconstr Surg*, 1990, 85(1), 1-4.
23. **Felc Z** – Ultrasound in screening for neonatal adrenal hemorrhage. *Am J Perinatol*, 1995, 12(5), 363-366.
24. **Fenichel GM, Webster DL, Wong WK** – Intracranial hemorrhage in the term newborn. *Arch Neurol*, 1984, 41(1), 30-34.
25. **Fisher NA, Newman B, Lloyd J et al** – Ultrasonographic evaluation of birth injury in the shoulder. *J Perinatol*, 1995, 15(5), 398-400.
26. **Fotter R, Sorantin E, Schneider U et al** – Ultrasound diagnosis of birth-related spinal cord trauma: neonatal diagnosis and follow-up and correlation with MRI. *Pediatr Radiol*, 1994, 24(4), 241-244.
27. **French CE, Waldstein G** – Subcapsular hemorrhage of the liver in the newborn. *Pediatrics*, 1982, 69(2), 204-208.
28. **Gebremariam A** – Subgaleal haemorrhage: risk factors and neurological and developmental outcome in survivors. *Ann Trop Paediatr*, 1999, 19(1), 45-50.
29. **Gilbert WM, Nesbitt TS, Danielsen B** – Associated factors in 1611 cases of brachial plexus injury. *Obstet Gynecol*, 1999, 93(4), 536-540.
30. **Gilbert WM, Tchabo JG** – Fractured clavicle in newborns. *Int Surg*, 1988, 73(2), 123-125.
31. **Govaert P, Vanhaesebrouck P, De Praeter C et al** – Vacuum extraction, bone injury and neonatal subgaleal bleeding. *Eur J Pediatr*, 1992, 151(7), 532-535.
32. **Greenwald AG, Schute PC, Shiveley JL** – Brachial plexus palsy: a 10-year report on the incidence and prognosis. *J Pediatr Orthop*, 1984, 4(6), 689-692.
33. **Hanigan WC, Ali MB, Cusack TJ et al** – Diagnosis of subdural hemorrhage *in utero*. Case report. *J Neurosurg*, 1985, 63(6), 977-979.
34. **Harpold TL, Mc Comb JG, Levy ML** – Neonatal neurosurgical trauma. *Neurosurg Clin N Am*, 1998, 9(1), 141-154.
35. **Heise RH, Srivatsa PJ, Karsell PR** – Spontaneous intrauterine linear skull fracture: a rare complication of spontaneous vaginal delivery. *Obstet Gynecol*, 1996, 87(5 Pt 2), 851-854.
36. **Holden KR, Titus MO, Van Tassel P** – Cranial magnetic resonance imaging examination of normal term neonates: a pilot study. *J Child Neurol*, 1999, 14(11), 708-710.
37. **Holden R, Morsman DG, Davidek GM et al** – External ocular trauma in instrumental and normal deliveries. *Br J Obstet Gynaecol*, 1992, 99(2), 132-134.
38. **Honig MA, Barraquer J, Perry HD et al** – Forceps and vacuum injuries to the cornea: histopathologic features of twelve cases and review of the literature. *Cornea*, 1996, 15(5), 463-472.
39. **Hsu TY, Hung FC, Lu YJ et al** – Neonatal clavicular fracture: clinical analysis of incidence, predisposing factors, diagnosis and outcome. *Am J Perinatol*, 2002, 19(1), 17-21.
40. **Huang CC, Shen EY** – Tentorial subdural hemorrhage in term newborns: ultrasonographic diagnosis and clinical correlates. *Pediatr Neurol*, 1991, 7(3), 171-177.
41. **Hughes CA, Harley EH, Milmo G et al** – Birth trauma in the head and neck. *Arch Otolaryngol Head Neck Surg*, 1999, 125(2), 193-199.
42. **Jaber MR, Goldsmith AJ** – Sternocleidomastoid tumor of infancy: two cases of an interesting entity. *Int J Pediatr Otorhinolaryngol*, 1999, 47(3), 269-274.
43. **Jain JS, Singh YP, Grupta SL et al** – Ocular hazards during birth. *J Pediatr Ophthalmol Strabismus*, 1980, 17(1), 14-16.
44. **Jhavar BS, Ranger A, Steven D et al** – Risk factors for intracranial hemorrhage among full term infants: a case control study. *Neurosurg*, 2003, 52(3), 581-590.
45. **Joseph PR, Rosenfeld W** – Clavicular fractures in neonates. *Am J Dis Child*, 1990, 144(2), 165-167.
46. **Kaplan B, Rabinerson D, Avrech OM et al** – Fracture of the clavicle in the newborn following normal labor and delivery. *Int J Gynaecol Obstet*, 1998, 63(1), 15-20.
47. **Khuri FJ, Alton DJ, Hardy BE et al** – Adrenal hemorrhage in neonates: report of 5 cases and review of the literature. *J Urol*, 1980, 124(5), 684-687.
48. **Karantzis A, Cardamakias E, Chelidonis E et al** – Nasal septum deformity in the newborn infant during labour. *Eur J Obstet Gynecol Reprod Biol*, 1992, 44(1), 41-46.
49. **Kumary S, Bhargava SK, Choudhury P et al** – Facial palsy in newborn: clinical profile and long-term follow-up. *Indian Pediatr*, 1980, 17(12), 917-922.
50. **Laing JH, Harrison DH, Jones BM et al** – Is permanent congenital facial palsy caused by birth trauma? *Arch Dis Child*, 1996, 74(1), 56-58.
51. **Lam MH, Wong GY, Lao TT** – Reappraisal of neonatal clavicular fracture: relationship between size and neonatal morbidity. *Obstet Gynecol*, 2002, 100(1), 115-119.
52. **Le Blanc CM, Allen UD, Ventureyra E** – Cephalhematomas revisited. When should a diagnostic tap be performed? *Clin Pediatr (Phila)*, 1995, 34(2), 86-89.
53. **Levine MG, Holroyde J, Woods jr JR et al** – Birth trauma incidence and predisposing factors. *Obstet Gynecol*, 1984, 63(6), 792-795.
54. **Lin JN, Chou ML** – Ultrasonographic study of the sternocleidomastoid muscle in the management of congenital muscular torticollis. *J Pediatr Surg*, 1997, 32(11), 1648-1651.
55. **Loeser JD, Kilburn HL, Jolley T** – Management of depressed skull fracture in the newborn. *J Neurosurg*, 1976, 44(1), 62-64.
56. **MacKinnon JA, Perlman M, Kirpalani H et al** – Spinal cord injury at birth: diagnostic and prognostic data in twenty-two patients. *J Pediatr*, 1993, 122(3), 431-437.
57. **Many A, Brenner SH, Yaron Y et al** – Prospective study of incidence and predisposing factors in the newborn. *Acta Obstet Gynecol Scand*, 1996, 75(4), 378-381.
58. **Mateos F, Esteban J, Ramos JT et al** – Fetal subdural hematoma: diagnosis *in utero*. Case report. *Pediatr Neurosci*, 1987, 13(3), 125-128.
59. **Mc Nelly PD, Drake JM** – A systematic review of brachial plexus surgery for birth-related brachial plexus injury. *Pediatr Neurosurg*, 2003, 38(2), 57-63.
60. **Menticoglou SM, Perlman M, Manning FA** – High cervical spinal cord injury in neonates delivered with forceps: report of 15 cases. *Obstet Gynecol*, 1995, 86(4 Pt 1), 589-594.
61. **Michelou BJ, Clarke HM, Curtis CG et al** – The natural history of obstetrical brachial plexus palsy. *Plast Reconstr Surg*, 1994, 93(4), 675-680.
62. **Miller BM, Yoon JJ, Kim MH et al** – Intrapartum rupture of the falciiform ligament and umbilical vein. A rare cause of hemoperitoneum in the newborn. *Clin Pediatr (Phila)*, 1987, 26(6), 316-318.
63. **Mills JF, Dargaville PA, Coleman LP et al** – Upper cervical spinal cord injury in neonates: the use of magnetic resonance imaging. *J Pediatr*, 2001, 138(1), 105-108.
64. **Morris S, Cassidy N, Stephens M et al** – Birth-associated femoral fractures: incidence and outcome. *J Pediatr Orthop*, 2002, 22(1), 27-30.
65. **Nadas S, Gudinchet F, Capasso P et al** – Predisposing factors in obstetrical fractures. *Skeletal Radial*, 1993, 22(3), 195-198.
66. **Nadas S, Reinberg O** – Obstetric fractures. *Eur J Pediatr Surg*, 1992, 2(3), 165-168.
67. **Nakahara T, Sakoda K, Uozumi T et al** – Intrauterine depressed skull fracture. A report of two cases. *Pediatr Neurosci*, 1989, 15(3), 121-124.
68. **Negishi H, Lee Y, Itoh K et al** – Nonsurgical management of epidural hematoma in neonates. *Pediatr Neurol*, 1989, 5(4), 253-256.
69. **Ng PC, Siu YK, Lewindon PJ** – Subaponeurotic haemorrhage in the 1990's: a 3-year surveillance. *Acta Pediatr*, 1995, 84(9), 1065-1069.

70. **Ohel G, Haddad S, Fischer O et al** – Clavicular fracture of the neonate: can it be predicted before birth? *Am J Perinatol*, 1993, 10(6), 441-443.
71. **Oppenheim WL, Davis A, Growdon WA et al** – Clavicle fractures in the newborn. *Clin Orthop*, 1990, 250, 176-180.
72. **Papaefthymiou G, Oberbauer R, Pendl G** – Craniocerebral birth trauma caused by vacuum extraction: a case of growing skull fracture as a perinatal complication. *Child Nerv Syst*, 1996, 12(2), 117-120.
73. **Peleg D, Hasnin J, Shalev E** – Fractured clavicle and Erb's palsy unrelated to birth trauma. *Am J Obstet Gynecol*, 1997, 177(5), 1038-1040.
74. **Perlow JH, Wigton T, Hart J et al** – Birth trauma. A five-year of incidence and associated perinatal factors. *J Reprod Med*, 1996, 41(10), 754-760.
75. **Perrin RG, Rutka JT, Drake JM et al** – Management and outcomes of posterior fossa subdural hematomas in neonates. *Neurosurgery*, 1997, 40(6), 1190-1199.
76. **Plauche WC** – Subgaleal hematoma. A complication of instrumental delivery. *JAMA*, 1980, 244(14), 1597-1598.
77. **Podoshin L, Gertner R, Fradis M et al** – Incidence and treatment of deviation of nasal septum in newborns. *Ear Nose Throat J*, 1991, 70(8), 485-487.
78. **Pollak L, Raziq A, Ariely S et al** – Revival of non-surgical management of neonatal depressed skull fractures. *J Pediatr Child Health*, 1999, 35(1), 96-97.
79. **Pollina J, Dias MS, Li V et al** – Cranial birth injuries in term newborn infants. *Pediatr Neurosurg*, 2001, 35(3), 113-119.
80. **Popescu V, Patrichi Daniela** – Traumatismele cranio-cerebrale. In: Popescu V (sub redacția): Neurologie pediatrică, vol 2, cap. 35, p. 1923-1943, Editura Teora, București, 2001.
81. **Popescu V, Patrichi-Popeia Daniela** – Traumatismele cranio-cerebrale. *Pediatria*, 1994, XLIII, 4, 127-139.
82. **Popescu V, Patrichi-Popeia Daniela** – Traumatismele cranio-cerebrale. In: Popescu V (sub redacția): Algoritm diagnostic și terapeutic în pediatrie, secțiunea VII, cap. 50, 510-522, Editura Amaltea, București, 1999.
83. **Raynor R, Parsa M** – Nonsurgical elevation of depressed skull fracture in an infant. *J Pediatr*, 1962, 72(2), 262-264.
84. **Roberts SW, Hernandez C, Maberry MC et al** – Obstetric clavicular fracture: the enigma of normal birth. *Obstet Gynecol*, 1995, 86(6), 978-981.
85. **Sachs BP, Acker D, Tuomala R et al** – The incidence of symptomatic intracranial hemorrhage in term appropriate-for-gestation age infants. *Clin Pediatr (Phila)*, 1978, 26(7), 355-358.
86. **Schrager GO** – Elevation of depressed skull fracture with a breast pump. *J Pediatr*, 1970, 77(2), 300-301.
87. **Shapiro NL, Cunningham MJ, Parikh SR et al** – Congenital unilateral facial paralysis. *Pediatrics*, 1996, 97(2), 261-264.
88. **Share JC, Pursley D, Teele RL** – Unsuspected hepatic injury in the neonate – diagnosis by ultrasonography. *Pediatric Radiol*, 1990, 20(5), 320-322.
89. **Shenag SM, Berzin E, Lee R et al** – Brachial plexus birth injuries and current management. *Clin Plast Surg*, 1998, 25(4), 527-536.
90. **Simon L, Perreux F, Devictor D et al** – Clinical and radiological diagnosis of spinal cord birth injury. *Arch Dis Child Fetal Neonatal Ed*, 1999, 81(3), 235-236.
91. **Sooknundun M, Kacker SK, Bhatia R et al** – Nasal septal deviation: effective intervention and long term follow-up. *Int J Pediatr Otorhinolaryngol*, 1986, 12(1), 65-72.
92. **Steinbok P, Haw CS, Cochrane DD et al** – Acute subdural hematoma associated with cerebral infection in the full-term neonate. *Pediatr Neurosurg*, 1995, 23(4), 206-215.
93. **Strombeck C, Krumlinde-Sundholm L, Forsberg H** – Functional outcome at 5 years in children with obstetrical brachial plexus palsy with and without microsurgical reconstruction. *Dev Med Child Neurol*, 2000, 42(3), 148-157.
94. **Takagi T, Nagai R, Wakabayashi S et al** – Extradural hemorrhage in the newborn as a result of birth trauma. *Childs Brain*, 1978, 4(5), 306-318.
95. **Tavarez LA, Kottamasu SR, Ezhuthachan SG et al** – Neonatal skull depression: review of four cases. *J Perinatol*, 1989, 9(4), 423-426.
96. **Thacker KE, Lim T, Drew JH** – Cephalhaematoma: a 10-year review. *Aust N Z J Obstet Gynaecol*, 1987, 27(3), 210-212.
97. **Thomsen JR, Koltai PJ** – Sternomastoid tumor of infancy. *Ann Otol Rhinol Laryngol*, 1989, 98(12 Pt 1), 955-959.
98. **Towner D, Castro MA, Eby-Wilkens E et al** – Effect of mode of delivery in nulliparous women on neonatal intracranial injury. *N Engl J Med*, 1999, 341(23), 1709-1714.
99. **Tumpenny PD, Nimmo A** – Fractured clavicle of the newborn in a population with a high prevalence of grand-multiparity analysis of 78 consecutive cases. *Br J Obstet Gynaecol*, 1993, 100(4), 338-341.
100. **Vachharajani A, Paes B** – Spontaneous rupture of the liver presenting as scrotal bruising. *Am J Perinatol*, 2001, 18(3), 147-149.
101. **Velaphi SC, Perlman JM** – Neonatal adrenal hemorrhage: clinical and abdominal sonographic findings. *Clin Pediatr (Phila)*, 2001, 40(10), 545-548.
102. **Waters PM** – Comparison of the natural history, the outcome of microsurgical repair, and the outcome of operative reconstruction in brachial plexus birth palsy. *J Bone Joint Surg Am*, 1999, 81(5), 649-659.
103. **Wigglesworth JS, Husemeyer RP** – Intracranial birth trauma in vaginal breech delivery: the continued importance of injury to the occipital bone. *Br J Obstet Gynaecol*, 1977, 84(9), 684-691.
104. **Zelson C, Lee SJ, Pearl M** – The incidence of skull fractures underlying cephalhematomas in newborn infants. *J Pediatr*, 1974, 85(3), 371-373.