

# FORMĂ FAMILIALĂ DE CARDIOMIOPATIE HIPERTROFICĂ

Conf. Dr. Rodica Manasia<sup>1</sup>, Dr. Simona Oprea<sup>2</sup>, Dr. Cecilia Lazea<sup>1</sup>

<sup>1</sup>Clinica Pediatrie I „Axente Iancu“ Cluj

<sup>2</sup>Institutul Inimii „Niculae Stăncioiu“ Cluj

## REZUMAT

Cardiomiopia hipertrofică (CMPH) este o boală cardiovasculară unică, cu etiologie necunoscută, transmisă genetic în peste 50% din cazuri după modul autozomal dominant.

Diagnosticul este stabilit cel mai ușor și mai corect cu ajutorul echocardiografiei bidimensionale care demonstrează hipertrofia ventriculului stâng. Rezonanța magnetică nucleară poate reprezenta un mijloc diagnostic suplimentar.

Frecvența formelor familiale este subestimată, dar va fi mai bine precizată prin anchete familiale sistematice cu echocardiografie la părinți și colaterali și studii genetice de biologie moleculară.

Autorii prezintă cazul unui băiat de 9 ani, cu CMPH necunoscută până acum, a cărei mamă a fost diagnosticată cu aceeași afecțiune la 15 ani și care a decedat la 27 ani datorită unui accident vascular cerebral embolic.

Diagnosticul de CMPH neobstructivă s-a precizat echocardiografic pornind de la prezența unui suflu sistolic gradul IV/6 și a unor semne de insuficiență cardiacă (dispnee la efort moderat, tahicardie și hepatomegalie). Tratamentul a inclus Propranololul și Captoprilul. Observația prezentată atrage atenția în mod deosebit asupra screening-ului clinic, ECG și a echocardiografiei rudelor de gradul I și a altor membri ai familiei în caz de antecedente heredocolaterale de CMPH.

**Cuvinte cheie:** CMPH; boli genetice; echocardiografie; tratament; copil și mamă

## ABSTRACT

### *Familial form of hypertrophic cardiomyopathy*

Hypertrophic cardiomyopathy is a cardiovascular disease, with unknown etiology, with autosomal dominant inheritance in 50% of cases. The diagnosis is established most easily and correctly using the bidimensional echocardiography which reveals the left ventricular hypertrophy. IRM can represent a supplementary method for the diagnosis. The prevalence of familial forms is underestimated, but can be specified by familial screening, using echocardiography in siblings and parents and DNA analysis.

The authors present a 9 years old boy with unknown hypertrophic cardiomyopathy, whose mother had the same diagnosis (at age of 15 years) and she died the age of 25 years by an embolic stroke.

The diagnosis was based on the systolic murmur (4th grade) and cardiac failure signs (dyspnea at mild effort, tachycardia and hepatomegaly) was established by echocardiography. The treatment included Propranolol and Captopril.

This observation underlines the importance of clinical, electrocardiographic and echocardiographic screening in first degree relatives and other family members of an index case with hypertrophic cardiomyopathy.

**Key words:** Hypertrophic cardiomyopathy; familial form; child and mother; HCM; genetic diseases; echocardiography; child and mother

## 1. INTRODUCERE

### Genetica moleculară a CMPH

CMPH este o boală heterogenă din punct de vedere genetic și fenotipic. Genele identificate ca fiind implicate sunt: gena lanțului greu al beta-miozinei ( $\beta$ -MHC) de pe cromozomul 14q1, gena tropomiozinei T de pe cromozomul 1q și gena alfa-tropomiozinei de pe cromozomul 15q. La pacienții cu CMPH au fost identificate peste 35 de mutații non-sens pe  $\beta$ -MHC, 3 mutații la troponina T și 2 mutații la  $\alpha$ -tropomiozină.

Se postulează că fenotipul cardiac este dat de formarea unor miofibrile anormale și de o aliniere anormală a acestora, ceea ce duce la forme celulare anormale și, astfel, la „dezordine“. Gena se găsește în toate miocitele, neputându-se explica selectivitatea regională cardiacă a hipertrofiei. Expresia fenotipică a bolii la membrii afectați ai aceleiași familii, toți fiind heterozigoți și prezentând aceeași anomalie genetică, este foarte variată. Purtătorii asimptomatici sunt

comuni, mutațiile *de novo* nefiind importante în cele mai multe cazuri izolate (1, 2, 3, 4, 5, 6, 7).

## 2. PREZENTAREA CAZULUI

Marius H, 9 ani, din mediul rural, s-a internat în 2 decembrie 2005 pentru investigarea unui suflu sistolic depistat recent, întâmplător, la un copil fără APP semnificative, dar cu dispnee de efort de 1 an neremarcată de bunica care-l îngrijește. Din AHC se reține că mama cu CMPH asimetrică diagnosticată la 15 ani, cu AVC ischemic în repetiție de la 20 ani, a decedat la 27 ani prin AVC embolic.

La internare, examenul clinic a precizat următoarele modificări: hipotrofie staturponderală (I = 129 cm; G = 24 kg); tegumente palide; carii dentare; ficat la 2 cm sub rebord, sensibil la palpare; zgomote cardiace tahicardice (AV = 100/min); suflu protomezostolic gradul IV/6 parasternal stâng și periapexian; TA = 90/60 mmHg.

Examinările bioumorale au inclus: testele inflamatorii nespecifice; testele funcționale hepatice și renale; testele de dovadă a infecției streptococice, ionograma sanguină; parametrii hematologici – toate fiind în limite normale. Ecografia abdominală a precizat: ficat moderat mărit cu structura omogenă (ficat de stază) cu dilatarea venelor suprahepatice la 2 cm de vărsarea în vena cavă (diametrul = 12 mm).

Prezența suflului sistolic și AHC au impus: electrocardiograma care a evidențiat: hipertrofie atrială dreaptă, hipertrofie biventriculară; AV = 100/min (figura 1); radiografia toracică a precizat cardiomegalie globală (figura 2) și ecocardiografia (M, 2D, Doppler) – (figura 3): Ao ascendentă = 30 mm; As = 32 mm; SIV = 17 mm; PPVS = 7 mm; PAVS = 20-21 mm; VS = 39/26 mm; inel mitral dilatat; flux transmitral de tip relaxare alterată; TAP dilatat; IP grad II (gradient maxim = 25 mmHg); peretele anterior al VD hipertrofiat; IT grd.II; presiunea VD > 50 mmHg; aorta ascendentă, arcul aortic, istmul – normale. În concluzie: aspect sugestiv de CMPH asimetrică neobstructivă (în momentul examinării) biventriculară cu regurgitare ventriculo-atrială și semne de HTP, excluzând astfel o cardiopatie congenitală.

Tratamentul a inclus: regimul igienico-dietetic adecvat vârstei și prezenței insuficienței cardiace (IC) și medicamente care ameliorează complianța diastolică ventriculară și semnele de IC: Propranolol 1 mg/kg/zi și Captopril 1 mg/kg/zi.

Evoluția a fost favorabilă: dispneea s-a ameliorat; AV = 75/min. S-a externat cu același tratament și cu indicații de dispensarizare atentă.

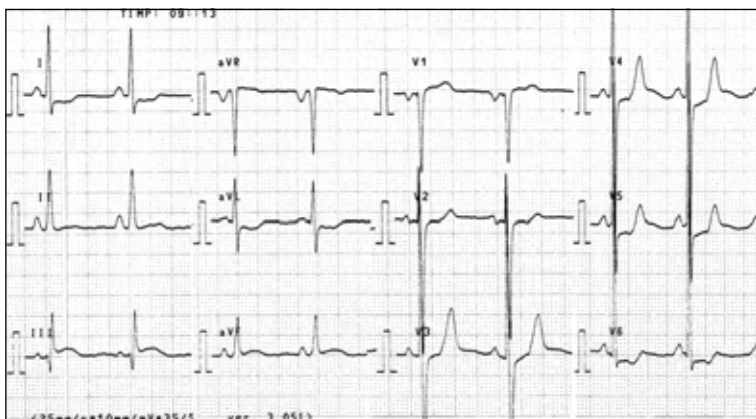### 3. DISCUȚII

CMPH este o boală cardiacă genetică complexă și relativ frecvent întâlnită la adult (1 la 500) și mai rară la copil. Hipertrofia pereților ventriculului stâng (VS) și mai rar, a celui drept (VD) caracterizează această afecțiune. Cel mai des, hipertrofia domină la nivelul septului interventricular (SIV). De aceea, un criteriu diagnostic uzual al CMPH este raportul: grosimea SIV/grosimea peretelui posterior al VS (limita inferioară la copil = 1,5).

La pacientul prezentat raportul a fost 2,4. Îngroșarea peretelui ventricular asemănătoare CMPH apare la copii cu alte boli: sindrom Noonan, miopatii mitocondriale, ataxie Friedreich, tulburări metabolice, boala Anderson-Fabry, amiloidoza cardiacă (8, 9, 10).

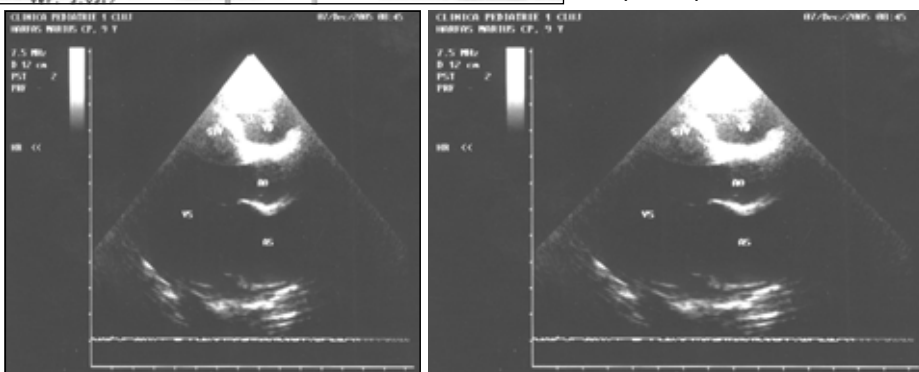
Circumstanțele depistării sunt variabile: descoperire întâmplătoare la un copil asimptomatic care are un suflu sau o anomalie a siluetei cardiace; cu ocazia anchetei familiale după diagnosticarea unei CMPH sau a unei morți subite la un părinte; prezența unor simptome funcționale: dispnee de efort, fatigabilitate, palpitații, lipotimie sau simptome mai serioase ca: angină pectorală, sincopă, insuficiență cardiacă, acces de cianoză, accident vascular cerebral, bloc atrioventricular (în particular la sugar) – (11, 12, 13, 14).

Diagnosticul se bazează pe ecocardiografia bidimensională, rezonanța magnetică, ECG, radiografia toracică. Studiile de genetică moleculară au oferit importante clarificări privind heterogenitatea clinică și genetică a CMPH incluzând posibilitatea diagnosticului preclinic al indivizilor afectați de o genă mutantă, dar



**Figura 1**  
Electrocardiograma după tratament: ritm sinusual, AV = 75/min, ax QRS = +75°, hipertrofie atrială dreaptă, hipertrofie biventriculară

**Figura 2**  
Cardiomegalie globală, circulația pulmonară încărcată



**Figura 3**  
Ecocardiografie 2D (ax lung parasternal stang): hipertrofie atrială stangă, hipertrofie marcată a SIV, HVS, HVD

care nu prezintă semne fenotipice, ecografice sau electrocardiografice (15, 16, 17). Deși analiza ADN pentru genele mutante este metoda definitivă de stabilire a diagnosticului de CMPH, analiza mutațiilor este practic limitată în acest moment la câteva laboratoare orientate spre cercetare. Când diagnosticul bazat pe ADN nu este posibil, *screening*-ul membrilor familiei include istoricul, examenul clinic, ECG și ecocardiografie 2D anual pe perioada adolescenței (12-18 ani). *Screening*-ul rudelor mai tinere de 12 ani nu este făcut sistematic decât dacă copilul are un istoric familial cu risc înalt sau efectuează activități sportive de performanță, situație care ar fi fost valabilă și în cazul prezentat.

Evoluția este gravă, cu tulburări de ritm, tulburări de conducere, semne de IC și moarte subită, care pot să apară chiar în formele bine tolerate (18).

Un aspect important de semnalat este cel al sarcinii. Nu există nici o dovadă că pacientele cu CMPH au în general un risc crescut în timpul sarcinii sau nașterii. Cu toate acestea, mama copilului care a născut la 18 ani a prezentat imediat după naștere accidente vasculare cu repetiție, care au constituit și cauza decesului la 27 ani (19).

Tratamentul cuprinde medicamente care ameliorează complianța diastolică ventriculară, cum sunt: beta-blocantele și inhibitorii calcici (Verapamil); medicamente antiaritmice (Amiodarona, Disopyramida, șoc electric); în caz de IC la sugar și la copil se indică numai diuretice; vasodilatatoarele și tonicardiacale fiind contraindicate; tehnici chirurgicale de mio- și miectomie în caz de obstacol dinamic la ejecția ventriculară; proteze mitrale în regurgitățile severe; stimulare secvențială bicamerală; infarct miocardic provocat cu alcool și în perspectivă terapia genică adresată copiilor din familii cu risc crescut identificați înainte de dezvoltarea HVS (20, 21, 22, 23, 24).

#### 4. CONCLUZII

Observația prezentată subliniază în esență că: ecocardiografia reprezintă metoda de diagnosticare a CMPH; *screening*-ul familial se impune în caz de existență a acestei afecțiuni sau de morți subite; este obligatorie informarea asupra caracterului familial și transmiterii autozomal dominante a CMPH.

#### BIBLIOGRAFIE SELECTIVĂ

1. Maro BJ – Hypertrophic cardiomyopathy. A systematic review. *JAMA*, 2002, 287, 1308-1320.
2. Niiruma H, Bachinski LL, Sanswatanaroy S et al – Mutations in the gene for cardiac myosin-binding protein C and late-onset familial hypertrophic cardiomyopathy. *N Engl J Med*, 1998, 338, 1248-1257.
3. Watkins H, McKenna WJ, Thierfeder L et al – Mutations in the genes for cardiac troponin T and alpha-tropomyosin in hypertrophic cardiomyopathy. *N Engl J Med*, 1995, 332, 1058-1064.
4. Seidman JS, Seidman CE – The genetic basis for cardiomyopathy. From mutation identification to mechanistic paradigms. *Cell*, 2001, 104, 557-567.
5. Maro BJ, Niimura H, Casey SA et al – Development of left ventricular hypertrophy in adults in hypertrophic cardiomyopathy caused by cardiac myosin-binding protein C gene mutations. *J Am Coll Cardiol*, 2001, 38, 315-321.
6. Blair E, Redwood C, Ashrafian H et al – Mutations in the gamma (2) subunit of AMP-activated protein kinase cause familial hypertrophic cardiomyopathy. Evidence for the central role of energy compromise in disease pathogenesis. *Hum Mol Genet*, 2001, 10, 1215-1220.
7. Niimura H, Patton KK, McKenna WJ et al – Sarcomere protein gene mutations in hypertrophic cardiomyopathy of the elderly. *Circulation*, 2002, 105, 446-451.
8. Sachdev B, Takenaka T, Terasuchi H et al – Prevalence of Anderson-Fabry disease in male patients with late onset hypertrophic cardiomyopathy. *Circulation*, 2002, 105, 1407-1411.
9. Manasia R – Cardiomiopatia hipertrofică. În: *Tratat elementar de cardiologie pediatrică*, Ed. Todesco Cluj, 2002, 152-157.
10. Varnava AM, Elliott PM, Baboonian C et al – Hypertrophic cardiomyopathy. Histopathological features of sudden death in cardiac troponin T disease. *Circulation*, 2001, 104, 1380-1384.
11. Borriani G, Rapezzi C, Biffi M, Branzi A et al – Atrial fibrillation precipitating sustained ventricular tachycardia in hypertrophic cardiomyopathy. *J Cardiovasc Electrophysiol*, 2002, 13, 954.
12. Watkins H – Sudden death in hypertrophic cardiomyopathy. *N Engl J Med*, 2000, 342, 422.
13. Maro MS, Olivetto I, Betocchi S et al – Effect of left ventricular outflow tract obstruction on clinical outcome in hypertrophic cardiomyopathy. *N Engl J Med*, 2003, 348, 295-303.
14. Maro BJ, Olivetto I, Bellone P et al – Clinical profile of shock in 900 patients with hypertrophic cardiomyopathy. *J Am Coll Cardiol*, 2002, 39, 301-307.
15. Wisle ED – Cardiomyopathy. The diagnosis of hypertrophic cardiomyopathy. *Heart*, 2001, 86, 709-714.
16. Qin JX, Shiota T, Lever HM et al – Impact of left ventricular outflow tract area on systolic outflow velocity in hypertrophic cardiomyopathy. A real time three-dimensional echocardiographic study. *J Am Coll Cardiol*, 2002, 39, 308-314.
17. Sherrid MV, Gunsburg DZ, Moldenhauer S et al – Systolic anterior motion begins at low left ventricular outflow tract velocity in obstructive hypertrophic cardiomyopathy. *J Am Coll Cardiol*, 2000, 36, 1344-1354.
18. Takasi E, Yamakado T, Nakano T et al – Prognosis of completely asymptomatic adult patients with hypertrophic cardiomyopathy. *J Am Coll Cardiol*, 1999, 33, 206-211.
19. Document de consens clinic al experților Colegiului American de Cardiologie/Societății Europene de Cardiologie asupra CMH: *Revista Rom de Cardiologie*, 2005, vol. XX, nr. 3, 251-270.
20. Faber L, Meissner A, Ziemssen R et al – Percutaneous transluminal septal myocardial ablation for hypertrophic obstructive cardiomyopathy. Long term follow-up of the first series of 25 patients. *Heart*, 2000, 83, 326-331.
21. Merrill WH, Friesinger SC, Srahan TP et al – Long-lasting improvement after septal myectomy for hypertrophic obstructive cardiomyopathy. *Am Thorac Surg*, 2000, 69, 1732-1735.
22. Qin JX, Shiota T, Lever HM et al – Outcome of patients with hypertrophic obstructive cardiomyopathy after percutaneous transluminal septal myocardial ablation and septal myectomy surgery. *J Am Coll Cardiol*, 2001, 38, 1994-2000.
23. Lakkis NM, Naguev SF, Dunn JK et al – Non surgical septal reduction therapy for hypertrophic obstructive cardiomyopathy. One year follow-up. *J Am Coll Cardiol*, 2000, 36, 852-855.
24. Naguev SF, Ommen SR, Lakkis NM et al – Comparison of ethanol septal reduction therapy with surgical myectomy for the treatment of hypertrophic obstructive cardiomyopathy. *J Am Coll Cardiol*, 2001, 38, 1701-1706.