

REPRODUCEREA EXPERIMENTALĂ A PNEUMONIEI CU *PNEUMOCYSTIS CARINII* LA ȘOBOLAN

Prof. Dr. Cristiana Dragomir

Clinica de Puericultură, Spitalul Clinic de Copii „Sf. Maria“, Iași

REZUMAT

S-a realizat reproducerea experimentală a pneumocistozei la șobolan. Prin acest studiu s-a urmărit determinarea rolului imunosupresiei cortizonice în producerea experimentală a bolii, studierea leziunilor anatomopatologice determinate de parazit la animalul bolnav și evaluarea metodei ca procedeu de asigurare a unei surse permanente de antigen în scop diagnostic. Experimentul s-a efectuat după modelul stabilit de Frenkel și colaboratorii.

Cuvinte cheie: *Pneumocystis Carinii*; pneumocystoză; imunosupresie, experiment șobolan

ABSTRACT

Experimental model of pneumocystosis in rats

The goal of this study was to reproduce an experimental model of pneumocystosis in rats. The role of steroid immunosuppression was assessed for the experimental onset of the disease. The pathology of the parasitic damages in ill animals was pointed and the method as a permanent antigen source for diagnostic purpose was evaluated. The Frenkel et al experimental model was followed.

Key words: *Pneumocystis Carinii*; Pneumocystosis; Immunosuppression; Rat experimental model

Epidemiologia îmbolnăvirilor cu *Pneumocystis Carinii* (PC), factorii favorizanți ai acestor îmbolnăviri, precum și stabilirea cu certitudine a diagnosticului în timpul vieții la sugar rămân încă probleme neelucidate până în prezent în literatură (5). În cadrul unui studiu complex al pneumocistozei sugarului s-a încercat reproducerea experimentală a bolii la șobolan. Prin acest experiment s-a urmărit: determinarea rolului imunosupresiei cortizonice în producerea experimentală a bolii, studierea leziunilor anatomo-patologice determinate de parazit la animalul bolnav precum și evaluarea metodei ca procedeu de asigurare a unei surse permanente de antigen în scop diagnostic.

Experimentul s-a efectuat după modelul stabilit de Frenkel și colaboratorii (1, 2). Au fost aleși 30 șobolani masculi, rasa Wistar, sănătoși, cu greutatea în jur de 150 g, care au fost împărțiți în două loturi a câte 15 animale. Loturile au fost menținute în aceeași încăpere, în cuști separate și au fost hrănite și urmărite după același protocol. Apa de băut a fost inclusă în hrană, compusă din pâine amestecată cu apă și lapte praf, preparată zilnic și oferită *ad libitum*. Urmărirea s-a făcut prin examinarea și cântărirea săptămânală pe toată durata de 60 zile a experimentului. Animalelor din lotul II li s-a administrat cortizon în doze imunosupresive – acetat de cortizon 25 mg – injectat subcutanat pe fața internă a coapsei, de două ori pe săptămână, până la moarte spontană. Pentru profilaxia antimicrobiană s-a utilizat tetraciclină pulbere (obținută

din capsule), administrată zilnic, în doză de 75 mg/kg corp/zi, pe cale orală, amestecată cu mâncarea din 24 de ore, urmărind ca întreaga cantitate de mâncare să fie consumată. Calculul dozelor de tetraciclină s-a efectuat pe baza greutății corporale inițiale, fără a mai face modificări ulterioare în raport cu fluctuațiile greutății animalelor. Menționăm că în modul de administrare a tetraciclinei ne-am abătut de la modelul experimental al lui Frenkel, în care medicamentul a fost dizolvat într-un volum mic de apă, introdus prin gavaj, de patru ori pe zi.

REZULTATE

Lotul I (martori). Animalele hrănite *ad libitum*, fără administrare de cortizon, sau terapie antimicrobiană au rămas sănătoase pe toată durata experimentului, majoritatea staționare în greutate, 3 animale având un spor ponderal între 10 și 15 kg.

Lotul II. Animalele care au primit cortizon și profilaxie antimicrobiană au scăzut treptat în greutate și s-a observat prezența adinamiei, inapetenței, căderea părului și hipertrofie testiculară. La 45 zile de la începerea tratamentului cortizonic a murit spontan primul animal – constituind *indexul animal* – apoi, în următoarele 15 zile, au murit spontan toate celelalte animale din acest grup. Autopsiile au fost făcute în momentul morții la primul și la următoarele 5 animale moarte spontan. Restul animalelor din acest lot au fost urmărite clinic

până la moartea spontană. După moartea tuturor animalelor din lotul II au fost sacrificate la întâmplare 6 animale din lotul I. Atât la animalele moarte spontan cât și la cele sacrificate s-au recoltat plămânii, ficatul, splina, creierul, porțiuni din intestin, miocard și rinichi care au fost fixate în formol și au fost folosite la prepararea secțiunilor pentru examinare la microscopul optic. Din aceleași organe proaspete s-au efectuat amprente pe lamă, în același scop. În niciunul din organele prelevate de la animalele lotului I nu a fost găsit parazitul și nici leziuni anatomo-patologice determinate de acesta (figura 1). La examinarea cu microscopul optic (colorația May-Grunwald-Giemsa și hematoxin-eozină) a organelor prelevate de la animalele lotului II, a fost identificat parazitul numai în pulmon (la toate animalele) și în ficat (la un singur animal). În pulmon, examinarea secțiunilor semifine a evidențiat leziuni de alveolită caracterizate printr-un infiltrat inflamator nespecific, septal (interstițial), cu mono- și polimorfonucleare și prezența unui conținut cu caracter *spumos* în alveole (figurile 2, 3). Parazitul a fost identificat atât sub formă vegetativă (trofozoizi) cât și sub formă chistică (figura 4). Examenul histopatologic al ficatului a pus în evidență leziuni de steatoză difuză microvacuolară (figura 5). Parazitul se remarcă sub formă de chisturi cu *octade* liberi, sau fagocitari (figurile 6, 7).

DISCUȚII

Imunodeficiența celulară secundară produsă de cortizon prin acțiunea sa limfolică similară cu a medicamentelor citotoxice sau iradierii, determină dezvoltarea unei pneumonii letale cu PC (4). Rezistența gazdei este compromisă datorită distrugerii medicamentoase a limfocitelor T și B astfel încât se poate manifesta potențialul condiționat patogen al PC prezent în organismul șobolanului sănătos (ca element al florei saprofite sau infecției latente) (3). Moartea este precedată de o perioadă de modificări clinice: adinamie, inapetență, căderea părului, hipertrofie testiculară și scădere în greutate. Animalele din lotul martor, cu un răspuns imun normal, se apără atât împotriva parazitului endogen sau contaminarea aerogenă de la animalele bolnave prezente în aceeași încăpere, dar în cuști separate, cât și de infecțiile microbiene. Reușita experimentului este condiționată de menținerea în viață a lotului tratat cu cortizon un timp suficient pentru a permite evoluția bolii, ceea ce se obține prin profilaxia antimicrobiană cu tetraciclină. În una din încercările de a reproduce experimentul de față, s-a administrat tetraciclină numai de două ori pe săptămână – odată cu cortizonul – și nu zilnic. Moartea animalelor s-a produs mai rapid, între 17 și

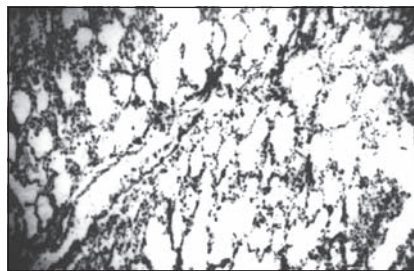


Figura 1
Plămân șobolan.
Aspect general normal. Colorație Hematoxină-Eozină (x72)

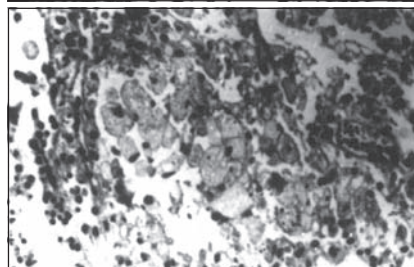


Figura 2
Plămân șobolan.
Macrofagie alveolară în focare. Colorație Hematoxină-Eozină (x480)

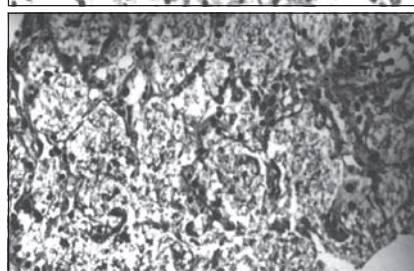


Figura 3
Plămân șobolan.
Exsudat alveolar „în fagure”. Leziune în focare diseminate. Colorație Seckely (x120)

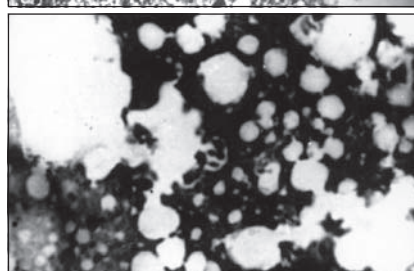


Figura 4
Plămân șobolan.
Chisturi și trofozoizi liberi. Colorație Masson (x1080)

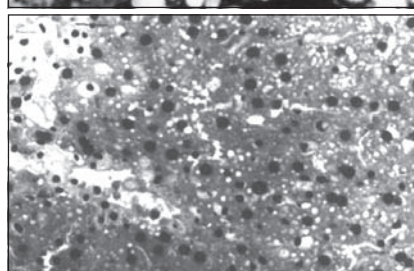


Figura 5
Ficat șobolan.
Aspect de ansamblu. Steatoză difuză microvacuolară. Colorație Hematoxină-Eozină (x120)

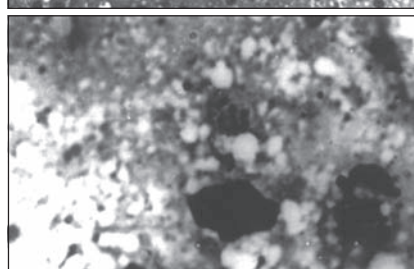


Figura 6
Ficat șobolan.
Amprentă chisturi cu „octade” parazitare. Colorație May-Grünwald Giemsa (x1080)

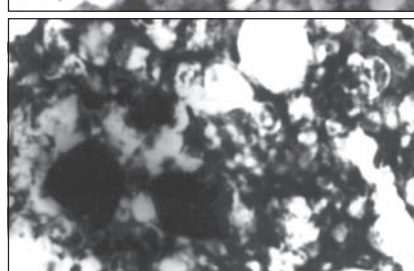


Figura 7
Ficat șobolan.
Amprentă chisturi libere și fagocitate. Colorație May-Grünwald Giemsa (x1080)

21 zile, iar la examinarea microscopică a plămânilor s-a găsit abundență floră microbială. La animalele din lotul II, histopatologic, prezența parazitului în pulmon a fost însoțită de un proced de alveolită reactivă și descuamativă intensă și de un răspuns inflamator septal puternic caracteristice pneumoniei cu PC. Aceste leziuni corespund stadiilor II și III stabilite de Hughes și colab. (4, 5) în evoluția histologică a pneumoniei cu PC, la copiii cu afecțiuni maligne supuși unei chimioterapii antitumorale intensive. Ele dovedesc că răspunsul imun al gazdei implicat în producerea pneumoniei nu a fost alterat de terapia cortizonică și că este mai mult o disfuncție imunologică și nu o imunosupresie totală. Diseminarea extrapulmonară a PC este rară, iar fiziopatologia sa încă obscură. S-au semnalat cazuri în care parazitul a fost detectat în ganglionii limfatici, splină, ficat, sânge periferic, miocard, intestin subțire și, mai recent, prin microscopie electronică, în globii oculari. Această localizare a parazitului se însoțește de prezența unor pete albe în *flocoane de bumbac* la nivelul retinei, manifestare clinică ce

poate constitui un semn important de suspiciune a infecției cu PC. În studiul nostru, examenul la microscopul optic a decelat diseminarea extrapulmonară a parazitului numai în ficat sub formă de chisturi libere sau fagocitate și leziuni de steatoză difuză microvacuolară. Urmărirea experimentului animal permite o mai bună înțelegere a modului în care se apără gazda împotriva infecției cu PC și a pericolului ce însoțește orice stare de imunosupresie (6, 7, 8). Modificarea adusă de noi protocolului experimental stabilit de Frenkel și colab. (1) oferă o posibilitate mai ușor realizabilă pentru reproducerea bolii la șobolan.

CONCLUZII

1. Imunosupresia prin cortizon este capabilă să activeze cu regularitate infecția latentă cu PC la șobolanii aparent sănătoși.
2. Leziunile anatomopatologice determinate de parazit la animalul bolnav sunt comparabile cu cele întâlnite la om.

BIBLIOGRAFIE

1. Frenkel JK, Good JT, Shultz JA – Latent *Pneumocystis infection* of rats, relapse and chemotherapy. *Lab Invest*, 1966, 16, 1559-1577.
2. Frenkel JK, Bartlett MS, Smith JW – RNA homology and the reclassification of *Pneumocystis*. *Diagn Microbiol Infect Dis*, 1990, 13, 1-2.
3. Hendley JO, Weller TH – Activation and transmission in rats of infection with *Pneumocystis carinii*. *Proc Soc Exp Biol Med*, 1971, 137(4), 1401-1404.
4. Hughes WT – Current status of laboratory diagnosis of *Pneumocystis carinii* pneumonitis. *Crit Rev Lab Sci*, 1975, 6, 145-170.
5. Hughes WT – *Pneumocystis carinii*: A model for nutrition-immunity interaction. In: PL Ogra (ed.) Neonatal Infection, Grune & Stratton, New York, 1984, 247-263.
6. Kitada K, Oka S, Kimura S et al – Detection of *Pneumocystis carinii* sequences by polymerase chain reaction: Animal models and clinical application to noninvasive specimens. *J Clin Microbiol*, 1991, 29, 1985-1990.
7. Pottratz ST, Panlsrud J, Smith JS et al – *Pneumocystis carinii* attachment to cultured rat alveolar macrophages. *J Clin Invest*, 1991, 86, 1678-1683.
8. Weller R – Weitere Untersuchungen über experimentelle Ratten *Pneumocystose* im Hinblick auf die interstitielle Pneumonie der Frühgeborenen. *Z Kinderheilkd*, 1956, 78(2), 166-176.