

## DURERILE ABDOMINALE – URGENȚE PEDIATRICE

Prof. Dr. V. Popescu

Clinica de Pediatrie, Spitalul Clinic de copii „Dr. Victor Gomoiu“, București

### REZUMAT

Durerile abdominale și/sau simptomele gastrointestinale – ca vărsăturile și diareea – sunt acuze principale, obișnuit întâlnite la copilul care se prezintă, în urgență, în departamentul de terapie intensivă pediatrică (*emergency departments*). Este rolul medicului pediatru „intensivist“ de a diferenția boli benigne cum ar fi gastroenterita virală sau constipația, cu evoluție autolimitată, de boli care constituie urgențe chirurgicale amenințătoare de viață. Articolul trece în revistă: abordarea generală a copilului cu dureri abdominale (gastroenteritele; constipația; apendicita acută; invaginația intestinală; obstrucțiile intestinale; hernia strangulată; diverticulul Meckel); de asemenea sunt trecute în revistă și unele entități întâlnite la nou-născut și sugar (colicile intestinale; stenoza hipertrofică de pilor; malrotația cu volvulus a intestinului subțire; enterocolita necrozantă).

**Cuvinte cheie:** Dureri abdominale; urgențe pediatrice

### ABSTRACT

#### *Abdominal pain, pediatric emergency*

Abdominal pain and gastrointestinal symptoms, such as vomiting or diarrhea, are common chief complaints in young children presenting in emergency departments. It is the emergency physician's role to differentiate between a self-limited process such as viral gastroenteritis or constipation and more life-threatening surgical emergencies. This article reviews: self-limited and more benign gastrointestinal conditions such as: viral gastroenteritis or constipation and emergency surgical conditions that may present such as appendicitis, intussusception or malrotation with volvulus, small bowel obstruction, incarcerated hernia, Meckel's diverticulum.

**Key words:** Abdominal pain; pediatric emergency

Durerile abdominale constituie unul dintre motivele de consultații cele mai comune în pediatrie. Dacă în majoritatea cazurilor, banalității clinice îi corespunde, cel mai frecvent, evoluția benignă, în unele cazuri ele evidențiază o afecțiune a cărei urgență – în efectuarea diagnosticului și stabilirea conduitei terapeutice – este imperativă.

Rolul medicului pediatru intensivist (*emergency pediatrician*) este de a diferenția boli benigne cum ar fi gastroenterita acută virală sau constipația, cu evoluție autolimitată, de boli care constituie veritabile urgențe chirurgicale, amenințătoare de viață.

O serie de afecțiuni extra-abdominale, cum ar fi pneumonia sau faringita (determinată de infecția streptococică), pot să se prezinte, de asemenea, cu dureri abdominale și trebuie luate în discuție (tabelul 1).

Luând în considerație dificultățile inerente examenului pediatric, nu este „surprinzător“ că boli ca apendicita acută, invaginația intestinală sau malrotația cu volvulus a intestinului subțire ... continuă să fie printre cele mai eluzive („înșelătoare“) diagnostice pentru medicul pediatru intensivist (*emergency pediatrician*).

Articolul trece în revistă: abordarea generală a copilului cu dureri abdominale, cu discutarea unor entități [gastroenterita; constipația; apendicita; intususcepția (invaginația intestinală); obstrucția intestinului subțire; hernia strangulată; diverticulul Meckel]; de

### Tabelul 1

#### *Cauze extra-abdominale de detresă gastrointestinală*

Epilepsia abdominală
Migrena abdominală
Mușcătura de păianjen ( <i>văduva neagră</i> )
Sindromul hemolitic-uremic
Purpura Schönlein-Henoch
Ingestia de diverse toxice (ex. fier)
Faringita (în special indusă de infecția streptococică)
Pneumonia
Sepsis

asemenea sunt trecute în revistă o serie de entități întâlnite la nou-născut și sugar (colicile intestinale, stenoza hipertrofică de pilor, malrotația cu volvulus al intestinului subțire, enterocolita necrozantă).

### I. ABORDAREA GENERALĂ A UNUI COPIL CU DURERI ABDOMINALE

Informații importante pot fi, adesea, obținute chiar înainte de a vorbi cu pacientul sau de a examina copilul. De obicei, sugarii și copiii mici se tem de străini. Copiii mari pot asocia un mediu spitalicesc sau „un om în halat alb“ cu imunizările și durerea.

De aceea un rol foarte important în evaluarea copilului cu dureri abdominale îl are anamneza (interogatoriul părinților sau copiilor care colaborează).

**Interogatoriul.** Este o etapă absolut fundamentală care poate uneori să fie suficientă pentru a pune în discuție diagnosticul.

Sunt o serie de date care trebuie precizate:

- la început, *vârsta copilului* care permite deja a clasa cauzele;
- în fine: caracterul recent și acut al durerilor abdominale; tipul de dureri și sediul lor exact sunt date ușor de precizat la adolescent și mai greu de stabilit la sugar;
- contextul digestiv și general este, de asemenea, esențial ca și contextul psihologic.

**Examenul fizic.** Acesta precizează existența sau nu a unui meteorism abdominal, a unei „boltiri localizate“, a anselor intestinale dilatate, vizibile sub tegumente, eventual a undelor peristaltice.

La palpate se va cerceta o hepatomegalie sau o splenomegalie, mai ales o durere provocată, notându-se dacă există o „apărare“ a peretelui abdominal. De asemenea, se poate constata o contractură abdominală generalizată, se poate palpa o tumoră sau o „masă“ cărora li se poate aprecia consistența și contururile. Semnele peritoneale pot fi evidențiate prin senzația de „apărare“ ce apare la palparea abdomenului. Agitația sau țipătul copilului, în cursul manevrei de palpate a abdomenului, ridică, de asemenea, suspiciunea de peritonită.

Examenul/tușeul rectal nu este imperativ la un copil ce se prezintă cu dureri abdominale. Tușeul rectal nu este demonstrat a fi util în diagnosticul apendicitei (McCullough and Sharieff, 2006). Totuși, tușeul rectal este util în diagnosticul sângerărilor gastrointestinale, invaginației intestinale, abceselor rectale. Dacă examenul rectal este necesar, acesta poate fi efectuat prin introducerea parțială în anus a degetului mic. Inspecția organelor genitale poate evidenția o hernie sau semnele unei torsiuni testiculare și constituie o importantă parte a examenului clinic.

La fete o durere foarte acută, uneori însoțită de o stare sincopală, datele clinice – tușeul rectal în special – și examenul radiologic permit diagnosticul unei torsiuni a unui chist de ovar.

Un examen complet extra-abdominal este indicat la cei mai mulți copii cu dureri abdominale. De exemplu, insuficiența examinare a cavității bucale poate conduce la o „ignorare“ a diagnosticului de faringită, care poate fi asociată cu dureri abdominale. De asemenea pneumonia de lob inferior poate conduce la „mimarea“ unor dureri abdominale. Foarte particular este existența unei purpore, mai ales pe membrele inferioare, care asociată cu artralgiile orientează spre o purpură reumatoidă Schönlein-Henoch, mai ales dacă se asociază cu dureri abdominale, vărsături, chiar hematemază.

Mult mai rară este o pancreatită acută, care va fi confirmată prin dozarea amilazemiei.

Asocierea durerilor abdominale cu diaree, deseori și febră, orientează către o gastro-enterită acută virală

sau bacteriană, dar în condițiile în care durerile abdominale sunt pe prim plan, nu trebuie omisă nici o afecțiune chirurgicală, deoarece diareea nu trebuie să elimine *a priori* o hernie inghinală sau o apendicită acută (Navarro J, 1986). Examenul general trebuie să includă o evaluare a stării de hidratare a pacientului. Semnele și simptomele clasice de deshidratare la sugar și copilul mic sunt: mucoase uscate, diminuarea lacrimilor, ochii înfundați în orbite și deprimarea fontanelei anterioare, prezența pliului cutanat persistent, prelungirea „umplerii“ patului capilar și scăderea debitului urinar.

Pentru bolile chirurgicale discutate în acest articol, durerea este tipică ca acuză principală. Managementul unui copil cu dureri abdominale în cursul evaluării este de o importanță primordială. Utilizarea medicațiilor anti-durere la copiii cu dureri abdominale nu pare să crească riscul erorilor de diagnostic (Kim et al, 2002). De fapt, adesea un examen fizic complet poate fi desăvârșit (perfect) și diagnosticul corect al pacientului cu dureri abdominale poate fi efectuat o dată cu prima examinare efectuată de un specialist pediatru.

## A. Gastro-enterita

Gastro-enterita acută este cea mai comună boală inflamatorie gastrointestinală la copil. Cauza este frecvent virală, și rotavirusul este cel mai frecvent virus în cauză. În USA, 200.000 de copii sunt spitalizați în fiecare an și 300-400 de decese sunt determinate de boala diareică. Costurile îngrijirilor de sănătate sunt estimate la 2 miliarde de dolari pe an. Rotavirusul constituie cea mai semnificativă cauză a diareei severe la copil, cu un vârf de incidență între vârsta de 4 și 23 de luni. Un vaccin împotriva infecției cu rotavirusuri face parte din schema de rutină a vaccinărilor recomandate de Academia Americană de Pediatrie (AAP); cu toate acestea CDCP (*Centrul de Control al bolilor și de prevenție*) nu mai recomandă din 1999 acest vaccin deoarece un număr semnificativ de obstrucții intestinale și de invaginație intestinală au apărut după efectuarea primelor vaccinări.

În prezent o serie de studii sunt promițătoare pentru un nou vaccin. Virusul Norwalk este responsabil de până la 40% din bolile diareice la copilul mare.

*Campylobacter* este cauza principală de diaree bacteriană în SUA.

### 1. Tablou clinic

Vărsăturile precedă, de obicei, diareea cu cel mult 12-24 de ore. Un grad mic de febră poate sau nu să fie asociat cu gastro-enterita. Copiii care sunt ușor deshidratați pot să nu prezinte manifestări clinice evidente. Debitul urinar scăzut poate fi un semn tardiv de deshidratare. Copiii care sunt cu risc mărit de deshidratare sunt: cei sub vârsta de 12 luni; cei cu scaune

frecvente (peste 8 pe zi); cei cu vărsături frecvente (peste 2/zi); și cei care sunt sever malnutriți. Examenul abdomenului evidențiază de obicei un abdomen moale, nedestins, cu sensibilitate nelocalizată (poate fi difuză, ușor sensibil), și, de obicei, există o minimă sau chiar absența „apărării” la palparea abdominală. În cazurile severe gastro-enterita poate determina un ileus.

Diareea virală cu țintă intestinul subțire determină crampe ușoare abdominale și scaune diareice apoase, voluminoase.

Diareea bacteriană cu țintă colonul determină dureri abdominale ușoare și scaune diareice mucoase de mic volum.

O cauză bacteriană trebuie luată în considerație la orice copil care are un istoric de „călătorii”, a fost expus la o epidemie într-o unitate de îngrijire, sau a avut/are febră mare, are scaune sanguinolente și dureri abdominale severe. Alte diagnostice ce pot fi luate în discuție când un copil prezintă vărsături sunt infecțiile de tract urinar, apendicita, bolile genetice de metabolism sau volvulusul, în special la sugari, ceto-acidoza diabetică, sindromul hemolitic-uremic (aparitia bolii la copii este de obicei precedată de diaree).

Evaluarea deshidratării poate fi bazată pe o cunoscută scădere în greutate, ca urmare a unei afecțiuni. Când se cunoaște scăderea în greutate, la fiecare scădere a 1 kg în greutate corespunde o pierdere de 1 litru de lichide corporale.

Evaluarea deshidratării se poate baza, de asemenea, pe manifestările clinice. Procentul de deshidratare bazat pe manifestările clinice (mucoase uscate, scăderea debitului urinar) poate varia de la caz la caz. Când semnele clinice de deshidratare sunt constatate la sugari, aceștia vor avea un procent mai mare de deshidratare decât la copiii mari (tabelul 2). Cu cât semnele clinice de deshidratare sunt mai mari, cu atât mai mare va fi procentul de deshidratare (Gorelick, 1997; Duggan și colab, 1996).

## 2. Date de laborator și radiologice

Glicemia se recomandă a fi efectuată dacă vărsăturile sau durerile abdominale sunt prelungite sau asociate cu poliurie și/sau polidipsie, pentru eliminarea unei acidocetoze diabetice.

Hipoglicemia la un copil alert nu este, în general, o problemă (Lee și colab, 2000). Electroliții, în general, nu este necesar să fie determinați la copiii aparent sănătoși care au semne de deshidratare ușoară. AAP (Academia Americană de Pediatrie) nu recomandă efectuarea electroliților la fiecare copil; mai degrabă AAP recomandă determinarea electroliților la copii cu gastro-enterită acută, cu un status mental alterat, semne clinice de hipernatremie sau hipokalemie, diaree severă, prelungită ( $\geq 48$  ore), cu risc de hipokaliemie, sugari cu vârsta de  $\leq 6$  luni și istoric neobișnuit, suspicios. Nivelul bicarbonatului nu s-a demonstrat a fi bine corelat cu gradul de deshidratare.

Pentru eliminarea unei infecții de tract urinar se recomandă un examen de urină, în special la fetițe care se prezintă numai cu dureri abdominale și vărsături. Un sugar mic care are vărsături și semne clinice de deshidratare fără corpi cetonici în urină poate avea o boală genetică de metabolism.

Coproculturile, în general, nu sunt necesare la cei mai mulți copii care prezintă vărsături și diaree. Culturile se vor lua în discuție în cazurile internate în spital, în bolile sistemice, istoric de călătorii în alte țări, expunere în unități de îngrijire a copiilor, surse alimentare sau de apă discutabile, antibioterapie recentă, scaune mucoase sau sanguinolente, copii imunodeprimați, în epidemii.

## 3. Management

Copiii cu semne clinice de deshidratare necesită rehidratare. Rehidratarea poate fi efectuată fie pe cale orală sau printr-un tub nazo-gastric sau pe cale intravenoasă. În cazul în care copilul are semne de deshidratare severă, status mental alterat sau evidența unui

**Tabelul 2**  
Semnele clinice și procentul de deshidratare\*

Vârsta și semnele clinice	Deshidratare		
	Ușoară	Moderată	Severă
<b>Copil mare</b>	3% (30cc/kg)	6% (60cc/kg)	9% (90cc/kg)
<b>Sugar</b>	5% (50cc/kg)	5-10% (100cc/kg)	10%
<b>Semne clinice</b>			
– Afectarea tegumentelor	Normală	Uscate	Pliu persistent
– Turgor	Normal	Diminuat	Absent
– Mucoase	Umede	Uscate	Pergamentoase
– Ochii	Normali	Înfundați	Afundați
– Lacrimile	Prezente	Scăzute	Absente
– Fontanela	Plată (netedă)	Moale	Deprimată
– Sistemul nervos central	Consolare	Iritabilitate	Letargie/obnubilare
– Rata cardiacă	Regulată	Diminuată	Foarte scăzută
– Debitul urinar	Normal	Scăzut	Absent

\* După McCollough și Sharieff, 2006

ileus, se va face rehidratare pe cale intravenoasă. În cazul în care copilul este capabil să fie rehidratat oral, atunci părinții vor fi instruiți asupra tehnicii de rehidratare orală. Rehidratarea orală este foarte eficientă, dar este mult mai laborioasă pentru copii și părinți (Atherly-John YC și colab, 2002). Cu toate acestea, când este efectuată, părinții o preferă în comparație cu rehidratarea intravenoasă. Soluțiile de rehidratare orală disponibile, recomandate de *World Health Organization* (ex: Pedialyte sau Rehydralyte) conțin cantități optime de sodiu și glucoză (*sodium plus* 60-90 mEq, *dextroză* 2,0%). Pe Internet pot fi găsite multe formule *home-made* (apă, sare, zahăr-mixtură) pentru rehidratare orală. Cheia succesului rehidratării orale la copiii care se prezintă cu vărsături este de a le oferi mici cantități la intervale repetate (ex: 5 cc pentru sugar și copilul mic, 15 cc pentru copilul mare la fiecare 2 minute). O seringă sau un tub de alimentație 5-7 atașat la o seringă poate fi utilizat în rehidratarea orală (McCullough și Shariieff, 2006). Părinții pot picura soluția respectivă lent în gura copilului sau prin nări în faringele posterioare. Dacă apar vărsături, se așteaptă 10-15 minute și se încearcă din nou. Copilul trebuie să primească fie 50cc/kg, oral, în deshidratarea ușoară → moderată sau 100 cc/kg în deshidratarea moderată → severă, la 3-4 ore interval. Copiii care au pierderi de lichide, cum ar fi prin diaree continuă, trebuie să primească aditional 10 cc/kg pentru rehidratare.

Sugarii alimentați la sân pot fi rehidrați, folosindu-se mai frecvent alimentarea la sân pe perioade mai scurte. O altă opțiune pentru rehidratarea orală constă în utilizarea de *frozen rehydration popsicle*, cum este *Revital-ICE*. Plasarea unui tub naso-gastric este o cale alternativă de rehidratare pentru copiii care refuză să primească orice pe cale orală sau la cei la care nu se poate stabili o linie intravenoasă (Nagez și colab, 2002). Mulți autori recomandă o cantitate minimă de 30-40 cc/kg în cazurile de deshidratare ușoară → moderată, care corectează deshidratarea de 3-4%. Antiemeticele și antidiareicele nu sunt recomandate de AAP (1996). Prochlorperazine, promethazine și metoclopramide au fost demonstrate ca fiind cu oarecare beneficii, dar cu risc crescut de sedare și o creștere a riscului de reacție distonică la copii. Cu toate acestea în multe unități de terapie intensivă, medicii pediatri le folosesc considerând că este „nepermis” ca pacienții (copii) să aibă grețuri și vărsături în secția de terapie intensivă. Ondansetron (Zofran), un antagonist al 5-hydroxytryptamine-3 receptor, care a fost utilizat ani de zile ca medicație împotriva greței la copii, nu a fost studiat în secțiile de terapie intensivă pentru copiii cu gastro-enterite (Reeves și colab, 2002; Ramscook și colab, 2002).

Literatura citează utilizarea a o multitudine de medicamente antidiareice la copii, dar mulți medici

intensiviști folosesc aceste medicamente la copii, altfel sănătoși, care sunt presupuși a avea diaree virală.

Culturi bacteriene vii – ca *Lactobacillus*, în iaurt – au fost utilizate în diareile infecțioase și în prevenirea diareii asociate cu antibiotice (van Niel și colab, 2002).

Antibioticele nu sunt recomandate la cei mai mulți copii presupuși a avea gastro-enterită acută virală (*acute gastroenteritis* = AGE). La copiii cu diaree bacteriană confirmată, rolul antibioticelor în terapia infecțiilor cu *Campylobacter jejuni*, *Escherichia coli* și *Yersinia* este neclar. Infecția cu *Salmonella nontyphoidica* este autolimitată și poate prezenta o excreție prelungită cu terapie antibiotică. Totuși, terapia cu antibiotice în infecția cu *Salmonella* este indicată la sugarii sub vârsta de 3 luni, care au un istoric de imunodeficiență sau hemoglobinopatie. Terapia cu antibiotice nu trebuie inițiată în afară de cazul când infecția cu *E. coli O157:H7* a fost exclusă deoarece acești pacienți pot dezvolta SHU (sindrom hemolitic-uremic) prin utilizarea empirică de antibiotice. Infecțiile cu *Shigella* pot fi tratate cu TMP (trimethoprim-sulfamethoxazole), 8 mg/kg/zi, în 2 prize/zi sau cu eritromicină, 40 mg/kg/zi, în 4 prize/zi, 5-7 zile. Eritromicina este antibioticul de alegere pentru tratamentul infecției cu *Campylobacter*. Giardia poate fi tratată cu metronidazol, 15 mg/kg/zi, în 3 prize/zi. Infecția cu *Clostridium difficile* poate fi tratată cu Vancomicină, pe cale orală, 50 mg/kg/zi, în 4 prize/zi sau cu metronidazol, timp de 7 zile.

Intoleranța tranzitorie la lactoză se poate dezvolta, în special în cursul diareii acute virale determinate de rotavirusuri, dar este tranzitorie. Mulți copii revin la alimentația cu produse de lapte sau formule de lapte. Ocazional, intoleranța la lactoză persistă și poate fi o cauză a continuării diareii post diaree acută virală. Dacă diareea persistă după reintroducerea produselor de lapte și dacă scaunele sunt acide și conțin peste 0,5% substanțe reducătoare, trebuie luată în discuție utilizarea formulilor fără lactoză.

## B. Constipația

Constipația se definește prin diminuarea frecvenței numărului de scaune, indiferent de volumul și consistența lor. Diagnosticul de constipație diferă cu vârsta copilului (Navarro J, 1986):

- la sugarul la sân: sub 2 scaune/zi;
- la sugarul alimentat cu lapte de vacă și/sau regim „variat”: sub 3 scaune/săptămână;
- la copilul mare: sub 2 scaune/săptămână.

Din nefericire, o definiție uniformă a constipației nu este prezentă; astfel McCullough și Shariieff (2006) consideră că cea mai bună definiție a constipației nu poate fi frecvența scaunelor, ci dificultatea sau durerea la pasajul scaunelor voluminoase sau dure. Cei mai

mulți copii prezintă „modelul“ de tip adult de a avea în medie 1-2 scaune/zi de la vârsta de 4 ani.

### 1. Etiologie

Cele mai comune cauze serioase de constipație la nou-născut și sugar sunt: imperforația anală, stenoza anală, sindromul „dopului de meconiu“ (*meconium plug syndrome*), ileusul meconial, boala Hirschsprung, volvulusul, fisura anală, botulismul infantil, hipocalcemia, hipercalcemia și hipotirodismul. Constipația la sugarul mare și copil este legată, în mod obișnuit, de modificările dietei, în special trecerea de la laptele matern la diverse formule sau trecerea la alimente solide la sugar. Aportul inadecvat de lichide este o altă cauză comună de constipație. Copilul școlar poate prezenta constipație determinată de dieta bogată în carbohidrați și de șovăirea/ezetarea de a merge la WC înainte de a pleca la școală. Copilul care are retenție rectală și encopresis prezintă „murdărirea“ cu fecale a chioloșilor și poate paradoxal să se spună că are diaree. O „masă“ abdominală inferioară poate fi constatată la palpare și o retenție de fecale poate fi constatată la examinarea rectului. Copilul mare poate prezenta dureri abdominale, care pot fi în cadranul inferior drept și pot mima o apendicită.

### 2. Tablou clinic

O anamneză pertinentă precizează vârsta, condițiile de apreciere ale constipației, existența sau nu a „pierderilor“ de fecale („pătarea“/murdărirea cu fecale a chioloșului), a unui veritabil encoprezis, vărsăturile, tulburările urinare, antecedentele familiale, mai ales obiceiurile alimentare și mediul psiho-afectiv al copilului.

Examenul clinic trebuie să aprecieze existența sau nu a meteorismului abdominal, cercetarea de fecaloame, adesea frecvent palpabile, o „coardă“ (spasm) colică, hemoroizi, precizarea stării anusului și regiunii perianale (fisuri, uneori prolaps rectal). Se va preciza mai ales topografia anală prin determinarea distanței anus-furculița vaginală la fete, distanța anus-scrót la băieți, raportarea distanței de la furculița vaginală și de la scrót la coccis. Acest raport trebuie să fie < 0,34 la fete și < 0,46 la băieți (Hendren, 1978; Leape și colab; Reisner și colab, 1984). Tușeul rectal trebuie să aprecieze canalul anal (strâmt sau nu, tonusul) și starea ampulei rectale (goală sau plină de materii fecale).

O radiografie simplă a abdomenului poate confirma în cazul în care, colonul prezintă o cantitate semnificativă de materii fecale.

De asemenea, trebuie evaluată starea nutrițională, se vor cerceta eventualele anomalii neuro-endocrine.

Testele de laborator nu sunt, de obicei, necesare în diagnosticul și managementul constipației la copil.

### 3. Management

Măsurile dietetice, bine adaptate, sunt suficiente pentru a determina în majoritatea cazurilor de constipație a copilului, o normalizare a tranzitului intestinal.

Aceste măsuri vizează aportul crescut de apă, echilibrarea aportului de reziduuri (tărâțe, legume fierte, prune etc.) fără a realiza un exces ce duce la o „inflație“ a bolului fecal, suprimând în special carotele, chiar orezul din alimentație.

Este, de asemenea, necesar de a se oferi un aport corect în grăsimi naturale utile (mai mult decât prescrierea de uleiuri minerale). Aceste măsuri sunt completate prin realizarea unui orar al meselor, o activitate fizică susținută și un mediu familial liniștit.

Medicația orală include: *uleiul mineral*, 1-4 ml/kg/doză, 1-2 ori/zi (este contraindicat la sugarii și copiii cu risc pentru aspirație); *lactuloza*, 1-2 ml/kg/doză, 1-2 ori/zi; *soluția de lapte de magneziu*, 1-3 ml/kg/doză, 1-2 ori/zi sau medicații ce conțin *polietilen glicol* (PEG) sau *sorbitol*, *sena* sau *bisacodyl* (Tolia și colab, 1993). O soluție cu PEG fără electroliți (*Mira Lax*) poate fi amestecată cu orice băutură lichidă clară (Bishop, 2001); ea este preparată prin dizolvarea unei capsule (17 g) de pudră în 8 oz (uncii) de lichid și administrată la copil în doză de 10-14 ml/kg/zi, în 2 prize/zi. Se recomandă, de asemenea, evacuarea retenției stercorale cu ajutorul clismelor hipertone cu difosfat de sodiu. Acestea pot să se asocieze cu hipocalcemie acută și severă și stop cardiac la sugari (Reedy și colab, 1983). Clismele cu apă (prevăzute cu robinet) au fost asociate cu hiponatremie acută, convulsii și deces (Ziskind A și Gellis SS, 1958). La copilul mare și adolescent pot fi utilizate laptele de magneziu, uleiul mineral sau lactuloza. *Docosate* (Colace), 5-10 mg/kg/zi sau *extractul de senna* (Senokot), 5-10 ml/zi, pot fi folosite, în condiții de securitate, la copilul mare.

Terapia de întreținere în constipație este cel mai adecvat urmărită de un medic specialist în îngrijirile primare. *Managementul dietetic* include: aport de lichide crescut și adaos de fibre și fructe ca prune, pere sau stafide. Un extract de ovăz (*Maltsupex*) sau sirop Karo pot fi recomandate fără risc la sugari, în doză de 1-2 lingurițe de ceai de 2-4 ori/zi, adăugate la formula de lapte, suc sau la alimentație.

Un rol important îl prezintă măsurile educaționale prin: instruirea copilului pentru un bun control al defecației, ce trebuie efectuată competent și cu perseverență (se începe la vârsta de 14-15 luni), prin dezvoltarea abilității de abținere de la defecație prin control cortical, care se realizează pe la vârsta de 2 ani; la preșcolar și școlar se recomandă folosirea toaletei la ore regulate, pe cât posibil la domiciliu, cu evitarea toaletelor insalubre din școli. Modificarea comportamentului cu recondiționarea actului defecației are scopul de a restabili

un „model“ normal al defecației. Copilul este încurajat să meargă la toaletă de 3-4 ori pe zi, timp de aproximativ 5 minute, la interval de 30 minute după mesele principale, pentru a beneficia de reflexul gastro-colic. În cursul defecației se recomandă o poziție adecvată (ghemuită – *squatting position*), ce accentuează unghiul dintre canalul anal și cel rectal.

### C. Apendicita sugarului și copilului

#### 1. Tablou clinic

Contrar unei noțiuni clasice, apendicita nu este excepțională la sugar (2% în statistica lui C Nihoul Fékété și D Pellerin, 1986) și este, în 85% din cazuri operată în stadiul de peritonită generalizată (50%) sau de plastron apendicular (35%).

Pentru explicarea procentului crescut de peritonită generalizată pledează o apărare imunitară mai puțin bună la această vârstă și/sau o dispoziție anatomică ce nu favorizează cloazonarea supurației (marele epiploon puțin dezvoltat, apendice proporțional mai voluminos la această vârstă); de fapt, trebuie subliniat în plus că există o dificultate de interpretare a semnelor clinice la sugar care face ca diagnosticul să rămână necunoscut, elemente care sunt responsabile de gravitatea apendicitei la această vârstă. Analiza unei importante serii de cazuri duce la remarcă că semnele clinice considerate clasice sunt relative la sugar (diaree inconstantă, febră – care adesea este foarte crescută, hiperleucocitoză – care este absentă în 60% din cazuri). Din contră, semnele locale, cercetate cu grijă, la nivelul fosei iliace drepte – durere, apărare, împăstare constatată la tușeul rectal\* – nu lipsesc (Bertin P și colab, 1973; Nihoul – Fékété C, Pellerin D, 1981; Scholer și colab, 1998). Schimbări în temperatura tegumentelor, la nivelul ariei apendicelui, nu au fost demonstrate în diagnosticul apendicitei (Emery și colab, 1994).

#### 2. Diagnosticul radiologic

Radiologia abdominală fără preparare este evocatoare: apendicita crează un ileus al *carrefour ileo-cecal* cu dispariția pneumatizării normale a ceco-colonului drept și excesul de pneumatizare al ultimelor anse intestinale unde au sediul unul sau două niveluri lichidiene. Atitudinea scoliotică antalgică, absența vizualizării marginii externe a psoasului drept, dispariția vizibilității normale a grăsimii subperitoneale latero-colic drept și mai ales existența unui stercolit ce se proiectează în fața opacității regiunii cecale nepneumatizate sunt elementele majore în favoarea diagnosticului de apendicită. Efectiv, la sugar, apendicita este rezultatul cel mai frecvent al unei suprainfecții locale, în amonte de o obstrucție apendiculară prin coprolit sau hiperplazie limfoidă obstructivă (Bertin și colab, 1973; Delfrenne, 1973).

Clisma baritată a fost, de asemenea, utilizată ca metodă de diagnostic – metoda Czeppa – utilizându-se principiul că un apendice inflammat nu va fi evidențiat de bariu, care nu poate pătrunde în lumenul apendicelui. Din nefericire 10%-30% din apendicii normali nu sunt vizualizați cu bariu, situație ce creează un număr crescut de rezultate fals-pozitive (Albiston, 2002).

Ecografia este considerată de mulți experți ca testul imagistic de alegere la copii; această metodă este neinvazivă, rapidă și se poate efectua la patul copilului. De asemenea, nu necesită substanță de contrast, administrată pe cale orală, situație avantajoasă pentru pacienții care necesită intervenție chirurgicală. De asemenea dispensează pacientul de expunerea la radiații. Apendicele normal este vizualizat ușor la copil deoarece peretele abdominal la copil este mai diminuat ca grosime, în raport cu adultul. Un apendice inflammat este de obicei aperistaltic, dificil de a fi supus unei presiuni și are dimensiuni = 6 mm în diametru. Este important pentru ecografist să vizualizeze apendicele în întregime, evitându-se astfel o imagine fals-negativă, ținând seama că uneori numai porțiunea distală a apendicelui este inflamată. Experiența ultrasonografică poate avea o sensibilitate de 85%-90% și specificitate de 95-100% în apendicita acută (Wong și colab, 1994; Lessin și colab, 1999). Cu toate acestea, studiile nu au evidențiat o ameliorare în evoluția măsurilor cum ar fi diminuarea laparotomiilor negative sau timpului privind durata operației (Rice și colab, 1999; Roosevelt și colab, 1998). Ultrasonografia Doppler Color crește în prezent acuratețea examinării sonografice a apendicelui (Quillin și colab, 1995). Determinările Doppler demonstrează o creștere a fluxului sanguin în aria apendicelui inflammat (Quillin și colab, 1995).

În ultimii ani, CT-scan a devenit testul de alegere pentru chirurgul pediatru, când ultrasonografia este insuficientă în stabilirea definitivă a diagnosticului (Funaki și colab, 1998). Se poate utiliza CT-scan fără substanță de contrast sau cu substanță de contrast pe cale i.v., orală și rectală. CT-scan oferă avantajele unei mari acuratețe, capacitatea de a identifica diagnostice alternative și în unele studii demonstrează o scădere a ratei laparotomiilor negative (Rao și colab, 1999). Rezonanța magnetică este superioară prin capacitatea sa de diagnostic a apendicitei la copii, dar nu este încă disponibilă în practică (Hormann și colab, 1998).

Evaluarea diagnostică a *scintigrafiei cu technetium 99m-citrat* a fost efectuată în cazuri echivoce de dureri abdominale la copii, sensibilitatea, specificitatea și acuratețea acestei metode, totuși, sunt inferioare celor obținute cu CT-scan (Turan și colab, 1999).

#### 3. Diagnostic diferențial

Diagnosticul diferențial al apendicitei acute se face cu o serie de entități:

\* Unii autori recomandă tușeul rectal la sugarii la care se palpează o „masă“ (situație întâlnită la 30% din cazuri) (Rothrock și colab, 2000).

- *Limfadenita mezenterică*. Hiperplazia limfoidă apendiculară ce se poate asocia cu o tumefacție a ganglionilor mezenterici trebuie *diferențiată de limfadenita mezenterică pseudotumorală* care se datorează pasteurelozelor sau adenovirusurilor, și care realizează un tablou tipic și zgomotos de plastron apendicular. Aceasta entitate nu prezintă totuși evoluția supurată a apendicitei, dar identitatea clinică este similară, situație care impune intervenția chirurgicală. Intervenția chirurgicală evidențiază însă un apendice normal. Tabloul clinic de plastron apendicular creează o eroare gravă prin aceea că deseori se pune în discuție o tumoră ganglionară ileo-cecală care este diagnosticată eronat ca limfom non-Hodgkin, care realizează o amputație digestivă ileo-cecală. Biopsia ganglionară și serodiagnosticele specifice permit diagnosticul corect de *limfadenită mezenterică*, în cadrul unei *pasteureloze* sau *adenoviroze*, cu evoluție spontană spre vindecare.
- O serie de *febre eruptive*, hepatite virale, pneumopatii, frecvente la copil, comportă un tablou abdominal evocând apendicita; chirurgul pediatru trebuie avertizat de prezența patologiei medicale curente la aceasta vârstă pentru a evita efectuarea unor intervenții chirurgicale inutile.
- *Diverticulul Meckel*, cu tabloul de *diverticulită infecțioasă* (rară în raport cu alte complicații ale diverticulului Meckel: ocluzie și hemoragie) realizează un tablou de apendicită. Cercetarea sa peroperatorie este un imperativ absolut în cursul oricărei apendicectomii la sediul său definit embriologic – pe marginea anti-mezenterică a segmentului ansei intestinului subțire unde se termină artera mezenterică superioară – (și nu la o distanță reglată în raport cu valvula Bauhin).
- *Uropatiile malformative drepte* (megaureterul, hidronefroza prin anomalia joncțiunii, refluxul vezico-ureteral, nefroblastomul cu hemoragie intratumorală sau fisurație) pot evoca apendicita prin sediul durerii (multe din aceste afecțiuni au „suferit“ o apendicectomie înainte ca diagnosticul lor să fie stabilit). Examenul unui copil ce acuză dureri abdominale trebuie să asocieze cercetarea minuțioasă a semnelor funcționale urinare, examenul sistematic al urinei cu numărarea leucocitelor care poate fi obținut într-un interval scurt, iar la cea mai mică îndoială efectuarea unei ecografii renale.

#### 4. Complicațiile apendicitei și apendicectomiei la copil

- *Persistența și/sau dezvoltarea unei peritonite generalizate*. Acesta este rezultatul cel mai frecvent, al unui tratament imperfect al unei supurații periapendiculare considerate incorect ca localizată și tratată printr-un drenaj inadecvat. Se realizează în

acest caz difuziunea procesului peritoneal ce are ca punct de plecare un focar inițial sau neaprecierea extensiei purulente la întreaga cavitate peritoneală.

- *Sindromul celei de a 5-a zi*. Este vorba de o peritonită post-operatorie ce se instalează brutal între a 4-a și a 6-a zi după o apendicectomie. Intervalul liber de 4-6 zile după operație este normal, cu tranzitul intestinal restabilit și o curbă termică normală. Brutalitatea instalării în câteva ore a alterării rapide a stării generale și tabloului clinic și radiologic de peritonită impun reintervenția chirurgicală. La nivelul bontului apendicular se evacuează puroi în cantitate mare, iar examenul bacteriologic pune în evidență anaerobi (Ristella) în cele mai multe cazuri (Nihoul Fékété și Pellerin, 1986). Patogenia sindromului zilei a 5-a rămâne imprecis (bontul apendicular infectat, necroza ischemică cecală, suprainfecția unui hematom prin defect al hemostazei mezo-apendicelui etc.) (Pellerin D. și colab, 1961).
- *Peritonita post-operatorie cu focare multiple*. Se caracterizează prin difuziune purulentă și multicloazonată în ansamblul cavității abdominale sub formă de abcese mezenterice, pelvine, subhepatice, subfrenice (Harouchi și colab, 1976). Aceste complicații ale apendicitei și apendicectomiei aparțin erei pre-antibiotice.

#### 5. Management

Când suspiciunea de apendicită acută este mare, consultul cu un chirurg pediatru este justificată, anterior oricărei investigații radiologice. Cu toate acestea, mulți chirurghi vor solicita un studiu pentru un diagnostic precis, pentru a se evita probabilitatea unei laparotomii negative. Când diagnosticul de apendicită este precizat, pregătirea copilului pentru operație devine esențială. De obicei aportul oral al acestor copii va fi limitat în cursul zilei sau zilelor care preced operația și o reechilibrare hidroelectrolitică va fi asigurată (deși anomaliile semnificative în acest sens nu sunt comune la copiii cu apendicită).

Dacă există semne clinice sau radiologice de perforație, „acoperirea“ cu antibiotice cu spectru pe gram-negativi și anaerobi trebuie inițiată în departamentul de terapie intensivă (Banani și colab, 1999). O serie de studii au demonstrat beneficiul terapiei cu antibiotice în scăderea complicațiilor infecțioase la copiii cu apendicită neperforată, necomplicată (Soderquist-Elander și colab, 1995). Diagnosticul precoce al apendicitei este cheia unei evoluții foarte bune. Orice copil care a fost evaluat în secția de terapie intensivă cu acuze principale de dureri abdominale și s-a considerat că poate fi externat, dar la care diagnosticul de apendicită nu a fost eliminat, va fi revăzut în departamentul de terapie intensivă în decurs de 8 ore pentru

o nouă evaluare a diagnosticului (McCullough and Sfarieff, 2006).

## D. Invaginația intestinală

### 1. Date generale: etiologie, fiziopatologie

Invaginația intestinală este cea mai frecventă cauză de obstrucție intestinală în primii 2 ani de viață. Este de 3 ori mai frecventă la băieți decât la fete. De cele mai multe ori cauza invaginației intestinale nu este evidentă, deși polipii, diverticulul Meckel, purpura Schönlein-Henoch, limfoamele, constipația, paraziții intestinali, corpii străini sau infecțiile cu adenovirusuri sau rotavirusuri sunt factori predispozanți. Invaginația intestinală este relativ comună în fibroza chistică și, de obicei, este legată de materiile fecale retenționate în ileonul terminal și colon (Roy Claude și Silverman A, 1980).

Invaginația de obicei debutează proximal de valva ileocecală, astfel că invaginația ileo-cecală este cea mai frecventă. Alte forme sunt: ileo-colică, ileală, colocolică.

Invaginația intestinală este o hernie a intestinului în intestin, o „hernie enterală“; este un prolaps a unei părți a intestinului în lumenul porțiunii de intestin care îi urmează, cu realizarea unui telescopaj intestinal. În majoritatea cazurilor este vorba de o invaginație anterogradă și numai excepțional se observă pătrunderea unui segment intestinal în segmentul precedent – invaginație retrogradă. În cursul invaginației mezen-terul este „tracționat“ înainte în lumenul distal și întoarcerea venoasă este obstrucționată. Aceasta determină edem, sângerare a mucoasei, creșterea presiunii în aria afectată și eventual obstrucția fluxului arterial; ca urmare apare gangrenă și perforație.

### 2. Tablou clinic

#### 2.1. Faza inițială preocluzivă

Triada clasică a bolii se caracterizează prin: dureri abdominale colicative, vărsături și scaune mucoase sanguinolente; această triadă este întâlnită în 20-40% din cazuri. Cel puțin două dintre aceste semne sunt prezente la aproximativ 60% din cazuri. Vărsăturile, de obicei precoce, sunt la început alimentare, excepțional fecaloide; ele nu sunt necesar bilioase deoarece nivelul obstrucției este jos, în aria ileocecală. Durerile sub formă de colici se instalează brusc: în plină sănătate copilul prezintă colici intestinale violente, începe să țipe, este extrem de agitat, palid, cu extremitățile reci, uneori chiar cu o stare de colaps. Colicile durează aproximativ 1-5 minute, după care copilul se liniștește, vrea să doarmă, pentru ca după 5-20 de minute crizele colicative să reapară. Această alternanță de dureri paroxistice și perioade de acalmie este caracteristică.

Agitația din cursul crizelor este considerabilă: fața este contractată, crispată, copilul prezintă mișcări dezordonate, tresăriri violente, suferința este evidentă. Există cazuri în care acest tablou clinic atât de impresionant este puțin accentuat; în acest caz se va apela la părinți pentru a ne descrie manifestările colicative văzute de ei la domiciliu, înainte de internarea în departamentul de terapie intensivă.

Inițial, starea generală nu este modificată. Temperatura este normală sau ușor crescută. Pulsul este net accelerat din momentul constituirii invaginației. Hemoragia intestinală este un semn care nu lipsește (frecvența sa este de 97% din cazuri). Scaunele sunt constituite din mucozități sanguinolente, izolate sau amestecate cu fecale (semnul lui Cruveilhier). Când mucozitățile sanguinolente nu sunt eliminate spontan prin anus, se pot pune în evidență prin tușul rectal (degetul este acoperit de aceste mucozități sanguinolente). Alteori hemoragia este mai accentuată: sângele evacuat prin anus este lichid sau coagulat, în cantitate mare. Excepțional, sângele este eliminat sub formă de melenă, cu aspect negricios, mai mult sau mai puțin digerat, amestecat cu materii fecale și lambouri de țesut gangrenos. Acest ultim caracter nu se observă decât într-o perioadă avansată a bolii, în momentul sfacelării tumorii de invaginație. Ombrédane a formulat următoarea ecuație: la un copil mic prezența de semne de ocluzie intestinală + emisiune de sânge prin anus este egal cu invaginație intestinală.

La palparea abdomenului este suplu la început, apoi balonat. Uneori, dar foarte rar, se percepe *tumora de invaginație* sub forma unei „mase“ destul de profunde, alungită ca un „cârnat“, mobilă, neaderentă la pereții abdominali, schimbându-și forma sub degete, destul de dură, dar depresibilă, păstoasă, totuși nu atât de dură ca masele stercorale. Această tumoră de invaginație este situată, de obicei, în epigastru și în unghiul colic drept și nu în fosa iliacă dreaptă, unde se găsește numai în cazul formei ileo-colice sau ileale de invaginație. Nu rareori se poate descoperi un alt semn indirect: ștergerea fosei iliace drepte sau semnul lui Dance, ca urmare a deplasării cecului, care părăsește fosa iliacă dreaptă. Acest simptom este mai frecvent și mai ușor de evidențiat decât „cârnatul de invaginație“.

#### 2.2. Faza ocluzivă

*Semne funcționale.* Invaginația intestinală nu întârzie să ducă la un sindrom grav de ocluzie intestinală. Constipația devine absolută; gazele se opresc; hemoragia persistă. Durerile se mențin, dar determină reacții mai puțin violente, decât în prima fază, vărsăturile se răresc, sunt însă foarte fetide și, excepțional, fecaloide.

*Semne fizice.* Balonarea considerabilă a abdomenului face imposibilă palparea. Tușul rectal permite de multe ori să simțim în acest moment capul de

invaginație, mai mult sau mai puțin sfacelat; iar după explorare, degetul revine acoperit de un lichid care răspândește un miros de gangrenă.

*Semne generale.* Starea generală este profund alterată. Faciesul este „peritoneal”: trăsături ascuțite, ochii încercânați și excavați, nas efilat. Temperatura coboară și adesea există hipotermie. Pulsul este rapid, incompatibil. Sfârșitul obișnuit al unei invaginații neoperante este moartea, care se produce după 4-6 zile, putând fi grăbită de o complicație: peritonită, bronchopneumonică.

Vindecarea spontană este posibilă, dar excepțională. Ea se poate produce în 2 eventualități: la început, prin reducerea spontană a tumorii de invaginație, sau tardiv, prin eliminarea spontană a „tumorii”, după ce s-a făcut sudura „gâtului” tumorii la intestinul sănătos.

### 3. Diagnostic diferențial

Gastroenterita prezintă tipic diaree care este o relevanță mai semnificativă decât în invaginație și copilul are, de obicei, contact în boala diareică. Prezența unei cantități diferite de sânge în scaun pune în discuție suspiciunea mai multor entități. Sângerarea în diverticulul Meckel, de obicei, este nedureroasă, exceptând situația când diverticulul devine inflammat.

O hernie strangulată sau torsiunea testiculului și ovarului pot, de asemenea, prezenta dureri abdominale și vărsături cu apariție bruscă. Inspekția organelor genitale, în special la sexul masculin, este vitală. În torsiunea testiculului și ovarului examinarea rectului nu demonstrează prezența de hemoragii oculute sau evidente. Colica renală cu durere și vărsături, în general, nu este văzută la copilul mic.

### 4. Date de laborator și alte investigații

Niciun *test de laborator* nu confirmă sau nu infirmă diagnosticul de invaginație intestinală. Dacă intestinul devine ischemic sau necrotic, poate fi prezentă acidoza.

*Tușeul rectal.* Tușeul rectal permite descoperirea tumorii de invaginație și a sângerării. Tușeul trebuie făcut cu degetul gol sau acoperit cu o mânășă subțire; degetul vaselinat va fi introdus încet, cu multă blândețe. Se poate simți capul de invaginație al intestinului, asemănător unui col uterin. Când tumora de invaginație a ajuns în partea stângă a abdomenului; ea poate fi palpată bimanual. Degetul de mânășă apare pătat cu sânge curat sau negricios, cu mucozități sau cu o serozitate sanguinolentă. Semnul acesta poate precede scaunul cu sânge, așa că trebuie căutat metodic.

*Date imagistice. Clisma baritată. Radiografia simplă.* Din nefericire, filmele radiologice standard efectuate la nivelul abdomenului nu sunt nici sensibile, nici specifice pentru invaginație (Smith și colab, 1992; Yang și colab, 1995). Radiografiile standard abdomi-

nale pot apărea normale. Deoarece boala progresează, o varietate de anomalii pot fi văzute, incluzând o masă abdominală vizibilă, o distribuție anormală a conținutului de gaze și fecale, niveluri hidro-aerice și ansele intestinului subțire dilatate. Un semn „șintă” pe filonul standard constă în cercurile concentrice ale densității grăsimii, similare cu o „gogoasă”, vizibile pe partea dreaptă a coloanei vertebrale. Acest semn este determinat de straturile de grăsime peritoneală din jurul și interiorul invaginației, ce alternează cu straturile mucoasei și peretelui muscular. Mai puțin comună, masa de țesut moale a invaginației (marginea principală) poate fi văzută proiectată în interiorul colonului. Arii largi de gaze cu capul/apexul (partea cea mai profundă) segmentului herniat poate lua aspectul de semilună, deși și alte aspecte pot fi văzute. Uneori clisma baritată evidențiază aspecte de: *amputație*, substanța opacă umple colonul descendent și o parte din colonul transvers, apoi se oprește brusc, realizând această *imagine de amputație*, care constituie un semn de alarmă. În alte cazuri se realizează imaginea „în cupulă”: masa opacă începe să se angajeze circumferențial în jurul apexului ansei invaginate. Când bariul umple aproape complet teaca (cilindrul extern al invaginației format din intestinul receptor, corespunzând sacului herniar) și pătrunde până în fundul șanțului circular care o delimitează, se realizează *imaginea lacunară*. Când teaca este complet umplută și incidența examinării este oblică se observă imaginea caracteristică „în cocardă”. O invaginație complexă poate realiza aspectul unei *duble semilune*.

Vom fi satisfăcuți de rezultatele clismei baritate, cu o dublă condiție:

- să fi văzut imaginea de invaginație;
- această imagine să dispară și să se poată constata trecerea masivă a bariului în intestinul subțire (test sigur de dezinvaginare) (Rusescu A și Popescu V, 1957).

*Ultrasonografia.* Este utilizată în unele departamente de terapie intensivă pentru diagnosticul invaginației intestinale și pentru confirmarea dispariției/reducerii invaginației după tratament (Bhisitkul și colab, 1992). Datele ecografice în invaginația intestinală includ *semnul șintă* (cercuri concentrice ale densității grăsimii, similare cu o „gogoasă”), un cerc (inel) hipoecogenic unic cu centrul hiperecogenic și semnul de „rinichi fals”, arii hipo- și hiperecogene reprezentând pereții edematoși ai invaginației și straturile mucoasei comprimate. Fluxul Doppler poate fi utilizat pentru indentificarea ischemiei intestinale. Dacă semnele de invaginație nu sunt identificate prin ultrasonografie, în cazurile în care diagnosticul este suspectat clinic, procedeu cu utilizarea clismei cu aer sau bariu trebuie să fie luat în considerare.

## 5. Management

Două metode stau la dispoziția medicului care are de rezolvat o invaginație intestinală la un sugar: clisma baritată (clasică) (Rusescu A și Popescu V, 1957) sau salină (Gonzalez-Spinola și colab, 1999) sau cu aer (Wang și colab, 1995) și metodele chirurgicale. Aceste metode se completează adesea, clisma baritată/salină/aerică reprezentând de multe ori doar faza preoperatorie a tratamentului.

Clisma baritată a constituit *gold standard* atât pentru diagnosticul cât și pentru tratamentul invaginației intestinale timp de decade (Campbell, 1989).

Multe centre din SUA utilizează în prezent clisma cu aer (Gu L și colab, 1988; Lui KW și colab, 2001). Această metodă a fost prima dată introdusă în America cu ocazia *meeting*-ului Asociației Americane de Chirurgie Pediatrică, în 1985, cu prezentarea unei serii de 6396 pacienți tratați cu succes (Guo JZ și colab, 1986). Clisma aerică (*air enema*) oferă o serie de avantaje asupra climei baritate. Această metodă este ușor de efectuat și în cele mai multe studii are o mai mare rată de succes în reducerea invaginației intestinale. Clisma aerică prin ghidaj fluoroscopic eliberează mult mai puține radiații decât studiul cu bariu și dacă se utilizează ghidarea ultrasonografică nu există nici o expunere la radiații. Limitarea expunerii la radiații este importantă când se lucrează cu sugari, cunoscându-se susceptibilitatea organelor reproductive la această vârstă; dacă apare o perforație în cursul acestei investigații, aerul este mult mai puțin periculos în peritoneu și pentru conținutul abdominal decât este bariul.

Vizualizarea integrală a colonului până la ileonul terminal este obligatorie pentru a exclude o invaginație ileo-colică. Invaginația ileo-ileală poate fi mult mai greu de diagnosticat și mult mai greu de redus. Reducerea spontană a invaginației intestinale a fost raportată, deși, la un pacient cu simptome semnificative, intervenția terapeutică nu trebuie întârziată (Komecki și colab, 2000).

Nu la orice copil care are invaginație intestinală trebuie să se elimine obstrucția intestinală prin clismă. Semnele clinice de peritonită, perforație sau șoc hipovolemice sunt contraindicații clare ale climei. Aceste semne recomandă explorarea chirurgicală.

Contraindicațiile relative ale climei includ: prelungirea simptomatologiei ( $\geq 24$  de ore), evidența obstrucției cum ar fi prezența de niveluri hidro-aerice pe filmele radiologice abdominale și datele ultrasonografice de ischemie intestinală sau de retenție de lichid.

Chiar la pacienții bine selectați, clisma poate determina reducerea necrozei intestinale, perforației și septiciemiei. După o reducere cu succes, copilul trebuie ținut sub observație. Un mic procent de pacienți (0,5%-15%) vor prezenta recurența invaginației, de obicei

în cursul a 24 de ore, uneori după zile sau săptămâni. Chiar după reducerea prin laparotomie, rata de recurență este de 2%-5% (Ugwu și colab, 2000).

## E. Obstrucția intestinului subțire

### 1. Fiziopatologie

Obstrucția intestinului subțire poate fi consecința unor factori intrinseci, extrinseci sau luminali. Deși cele mai comune cauze ale obstrucției intestinului subțire sunt aderențele, urmare a unor intervenții chirurgicale anterioare și strangularea unei hernii (Vicario și colab, 2000), invaginația intestinală, apendicita, diverticulul Meckel, malrotația cu volvulusul intestinului subțire și tumorile, de asemenea, pot fi considerate ca posibile cauze. În asociere la hernia inghinală, herniile ombilicale, obturatoare și ale canalului femural pot conduce, de asemenea, la obstrucția intestinului subțire (Smith și colab, 1992).

### 2. Tablou clinic

Ocluzia intestinală acută se exteriorizează prin patru simptome fundamentale: durerea, vărsăturile, meteorismul și oprirea materiilor fecale și a gazelor. Primele trei simptome nu sunt caracteristice și trebuie raportate la ansamblul tabloului clinic, iar ultimul, deși patognomic, nu trebuie așteptat, deoarece apare tardiv.

Meteorismul sau balonarea abdomenului apare precoce. Abdomenul prezintă o boltire localizată, cu formă și sediu variabil, după nivelul obstacolului. Meteorismul este schimbător, datorită mișcărilor peristaltice. În evoluție, meteorismul tinde să se generalizeze, păstrând totuși o anumită topografie, specifică oarecum sediului ocluziei.

La palparea se descoperă două semne importante: durerea și rezistența localizată, care corespund zonei meteorizate, cel puțin în primele faze ale evoluției. În jurul zonei meteorizate, peretele abdominal este suplu. Contractura și durerea indică iritația peritoneală și prezența lor sugerează existența unei strangulări și a unei peritonite consecutive. La percuție zona meteorizată apare timpanică sau chiar cu timbru metalic. Într-o fază avansată poate apărea o matitate pe flancuri, corespunzând prezenței unui transudat în cavitatea peritoneală. Din cauza caracterului său precoce și constant, dovada ascultatorie a hiperperistaltismului este deosebit de semnificativă. Sunt caracteristice borborismele, care se aud cu maximum de intensitate în apogeul paroxismului dureros. Auscultația cu stetoscopul servește nu numai la diagnosticul ileusului acut, ci, uneori, și la precizarea sediului. În stadiul final al ocluziei și în ileusul adinamic, abdomenul este „tăcut“.

Când presiunea intraluminală devine mai mare decât presiunea venoasă și presiunea arterială, se

dezvoltă ischemie în intestinul subțire și poate fi văzută *hematochezia*. Ca și în cele mai multe urgențe abdominale la copii, *hematochezia* este o manifestare tardivă. Septicemia este o altă manifestare tardivă deoarece bacteriile din intestinul ischemic pătrund în sânge.

### 3. Diagnostic diferențial

Durerile abdominale și vărsăturile pot fi văzute și în alte afecțiuni cum ar fi apendicita. În evoluție, o obstrucție intestinală va prezenta o distensie abdominală mai mare, care este văzută și în alte entități. Oprirea materiilor fecale și gazelor constituie un semn foarte valoros, care apare de obicei în perioada de stare, pentru că segmentul intestinal situat distal față de ocluzie continuă să se mai golească. Este important să reamintim că etiologia obstrucției intestinale trebuie să fie recunoscută ca și obstrucția însăși.

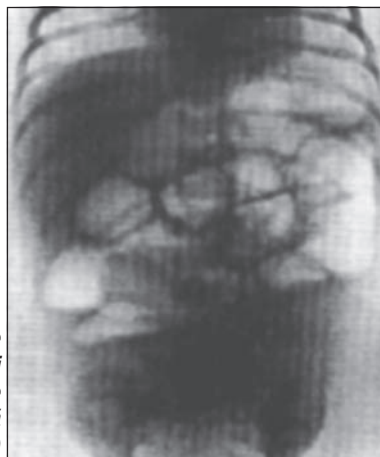### 4. Teste de laborator

Niciun test de laborator nu face diagnosticul de obstrucție intestinală. Nivelurile crescute ale ureei sanguine, creatininei și hematocritului pot semnifica prezența deshidratării.

### 5. Diagnostic radiologic

Examenul radiologic efectuat „pe gol” (fără nici o pregătire prealabilă) poate fi de un real folos pentru diagnostic. Apariția imaginilor gazoase, clare sau hidro-aerice este caracteristică pentru ocluzie. Aceste imagini hidro-aerice nu sunt patognomonice pentru ocluzie pe plan exclusiv radiologic, deoarece se pot observa în toate parezele intestinale de origine variată. Din punct de vedere clinic însă, asocierea lor cu o durere abdominală, apărută brusc, le conferă o valoare diagnostică indiscutabilă.

Prin acest examen se poate preciza uneori și sediul ocluziei: imagini hidro-aerice, multiple, independente, etajate ca tuburile de orgă, sunt caracteristice pentru ocluziile intestinului subțire (figura 1).



**Figura 1**  
Ocluzie intestinală.  
Copil în vârstă de  
1 lună. Imagini  
hidroaerice multiple  
în tuburi de orgă  
(colecție personală)

**Alte studii.** Studii în continuare cu ultrasonografie, CT-scan sau seriografie gastrointestinală sau clismă baritată trebuie să fie efectuate când există suspiciunea unei patologii subiacente (apendicită, volvulus al intestinului subțire sau invaginație intestinală).

### 6. Management

Când o obstrucție a intestinului subțire este confirmată radiologic se va efectua un consult chirurgical de urgență. Morbiditatea și mortalitatea sunt crescute dacă obstrucția intestinală nu este tratată în cursul a 24 de ore (Brolin și colab, 1987). Pacientul va fi echilibrat hidro-electrolitic cu soluții saline administrate în bolus: un tub nazo-gastric trebuie plasat imediat pentru decomprimare gastrică. Antibioticele cu spectru larg sunt indicate, în special, dacă se suspectează o peritonită (McCullough și Sharieff, 2006).

### F. Hernia strangulată

#### 1. Etiologie

Herniile inghinale apar la 1%-4% din populație, mai frecvent la sexul masculin (6:1) și mai mult în dreapta (2:1). Prematurii sunt cu risc crescut pentru hernii (30%), iar 60% dintre herniile inghinale strangulate apar în cursul primului an de viață. Herniile ombilicale sunt, de asemenea, comun întâlnite la sugari. Spre deosebire de herniile inghinale, herniile ombilicale devin rar strangulate și, de obicei, se închid – fără intervenție chirurgicală – la vârsta de 1 an.

Alte situații constituie factori de risc pentru herniile abdominale, aceștia incluzând shunturile ventriculo-peritoneale, dializa peritoneală, sindromul Marfan, fibroza chistică, mucopolizaharidozele și hipospadiasul (McCullough M și Sharieff GQ, 2006).

#### 2. Tablou clinic

Herniile, de obicei, se prezintă ca tumefacții asimptomatice la nivelul regiunii inghinale sau ombilicale, dure, sub tensiune, mate la percuție, opace la translucinație, nereductibile. Primul semn de strangulare este durerea, ce apare, în plină sănătate, asociată cu agitație, țipete, vărsături (de obicei alimentare, uneori bilioase, mai târziu fecaloide). Oprirea materiilor fecale și gazelor nu este obligatorie, mai ales în primele ore ale ocluziei. Copilul poate avea un scaun normal sau diaree. Oprirea gazelor este cu mult mai greu de apreciat, în special la sugar. Tubul digestiv se poate goli perfect la un sugar la care există numai o ciupire laterală a intestinului subțire, cu sfacel intestinal. Confuzia se mai poate produce și prin aceea că uneori apare o hemoragie intestinală, mai ales la sugarii de câteva săptămâni, la care intestinul congestionat sângerează foarte ușor.

### 3. Diagnostic diferențial

Există multe entități care pot mima o hernie inghinală, dar cea mai frecventă este hidrocelul. Hidrocelul este rezultatul acumulării de lichid seros în tunica vaginală a testiculelor sau în „anvelopele” cordonului spermatic. Hidrocelul poate fi palpat separat de testiculi; el apare de obicei în primele câteva luni de viață și dispăre la vârsta de 1 an.

Diagnosticul diferențial se face, de asemenea, cu:

- *adenita inghinală acută*;
- *chistul de cordon*, ce se poate inflama și deveni dureros, dar care nu se însoțește de fenomene de ocluzie;
- *hernia apendiculară*, rezultat al angajării cecului și apendicelui în sacul herniar;
- *diverticulul Meckel*, care poate face parte, foarte rar, din conținutul sacului herniar;
- *ectopiile testiculare asociate cu hernie inghino-scrotală*;
- *orhita testiculului ectopic*;
- *torsiunea testiculului ectopic*.

Dacă diagnosticul de hernie inghinală este nesigur, ultrasonograma scrotală poate diferenția o hernie inghinală de un hidrocel.

### 4. Management

Dacă semnele de strangulare nu sunt prezente, o reducere a herniei poate fi încercată în departamentul de chirurgie pediatrică. Reducerea herniei poate fi efectuată prin plasarea copilului în poziție Trendelenburg, cu pungi de gheață în aria respectivă, și asocierea cu o medicație antialgică. Dacă reducerea nu este posibilă sau dacă hernia este strangulată sau ischemică, consultul de urgență cu un chirurg pediatru este necesar. Herniile ombilicale rar devin strangulate și frecvent se vor închide, fără necesitatea unei intervenții chirurgicale.

## G. Diverticulul Meckel

### 1. Date generale

Diverticulul Meckel este cea mai comună anomalie congenitală a intestinului subțire. Diverticulul Meckel este un rest al canalului omfalo-mezenteric (vitelin) care dispăre, în mod normal în a 7-a săptămână de gestație. Până la 60% din acești diverticuli conțin țesut gastric heterotopic și mucoasă heterotopică pancreatică, endometrială și duodenală (Kusamoto și colab, 1992; Murali și colab, 1989). Manifestările diverticulului Meckel sunt în mod obișnuit descrise prin „regula a 2 s” (Vicario și colab, 2000); el este prezent la aproximativ 2% dintre pacienții afectați ce devin simptomatici. 45% dintre pacienții simptomatici au vârsta sub 2 ani (Wyllie R, 2004). Cea mai comună localizare

este la 40-100 cm de valva ileo-cecală, iar diverticulul tipic este de 2 inci lungime.

### 2. Tablou clinic

Tabloul clinic al diverticulului Meckel se traduce printr-o hemoragie intestinală abundentă. Copilul are mai multe scaune sanguinolente, compuse din sânge negricios, câteodată roșu, lichid sau coagulat, pur sau amestecat cu materii fecale. Aceste scaune diferă complet de glerurile sanguinolente din invaginația intestinală. Scaunele sanguinolente constituie semnul capital și frecvent unic al bolii, la început. Scaunele sunt însoțite uneori și câteodată chiar precedate de dureri abdominale. Copilul țipă, se agită, își flectează coapsele pe abdomen și dacă poate să vorbească spune că are dureri abdominale; aceste dureri pot lipsi uneori.

Examenul copilului este negativ. În unele cazuri se poate nota o sensibilitate abdominală difuză. Scaunele pot rămâne sanguinolente mai multe zile și chiar mai multe săptămâni. Abundența sau durata hemoragiei provoacă apariția, mai mult sau mai puțin rapidă, a unei anemii, adesea foarte intensă. Sângerările însoțite de durere sunt rezultatul unui țesut gastric ectopic în diverticul sau în ileonul adiacent. Durerea abdominală, distensia și vărsăturile pot apărea dacă obstrucția s-a instalat și clinic, tabloul poate mima apendicita sau diverticulita. Diverticulul Meckel poate, de asemenea, să ulcerizeze și să perforizeze, prezentându-se ca o perforație intestinală sau acționează ca un element principal, determinând invaginație/intususcepție intestinală.

### 3. Diagnostic diferențial

Diagnosticul diferențial include ambele situații: durere sau tablou clinic fără durere. Sângerarea rectală asociată cu durere abdominală poate fi determinată și de boala ulceroasă peptică, invaginația intestinală și volvulusul intestinului subțire. Diferențierea de ulcerul gastric sau duodenal este uneori foarte grea; examenul radiologic uneori și în special frecvența acestuia extrem de mică vor ușura diagnosticul cu ulcerul diverticulului Meckel (Rusescu A, Popescu V, 1957). Sângerarea rectală nedureroasă poate fi cauzată de polipi, malformații arterio-venoase și tumori.

### 4. Teste de laborator

Deși niciun test de laborator nu este specific diverticulului Meckel, copiilor cu sângerări gastrointestinale trebuie să li se efectueze hemograma și testele de coagulare.

### 5. Diagnosticul radiologic

Filmele radiologice abdominale pot pune în evidență semne de obstrucție ca: ansele intestinale dilatate sau o „sărăcie/paucitate” a gazelor intestinale. CT-scan

pentru evidențierea diverticulului Meckel necesită injectarea intravenoasă de technetium – pertechnetate. Acest test evidențiază prezența mucoasei gastrice în sau în apropierea diverticulului, care are afinitate pentru radionucleotid. CT-scan al diverticulului Meckel poate detecta prezența mucoasei gastrice în interiorul diverticulului, cu o acuratețe de peste 85% (St-Vil D și colab, 1991). Arteriografia mezenterică poate evidenția sediul activ al sângerării dacă hemoragia este abundentă.

## 6. Management

Ca la orice pacient cu hemoragie activă, resuscitarea lichidiană este justificată, începându-se cu administrarea în *bolus* a unei soluții saline, 20 ml/kg. O transfuzie de sânge poate fi necesară prin administrarea de masă eritocitară, 10 ml/kg. Un tub nazogastric trebuie instituit la pacientul care trebuie să nu aibă nimic în gură. Terapia cu antibiotice trebuie inițiată dacă există semne de peritonită. Consultul chirurgical va fi obținut de urgență. Intervenția chirurgicală poate consta în diverticulotomie sau o rezecție mai extensivă ce implică și un segment al intestinului subțire, dacă acesta prezintă o ischemie ireversibilă.

## II. ABORDAREA UNUI NOU-NĂSCUT ȘI SUGAR MIC CU DURERI ABDOMINALE

Nou-născuții și sugarii în primele luni de viață pot prezenta o serie de afecțiuni/simptome gastrointestinale. Colicile sugarului mic trebuie considerate un diagnostic de excludere (McCullough și Sharieff, 2006). Stenoza hipertrofică de pilor este o entitate comună și corecția chirurgicală nu este nevoie să fie efectuată imediat. Volvulusul determinat de malrotația congenitală este o veritabilă urgență chirurgicală și consultul cu un chirurg pediatru trebuie efectuată imediat ce diagnosticul s-a stabilit. Din fericire, enterocolita necrozantă, o altă maladie gastrointestinală a nou-născuților cu sechele severe, este de obicei din ce în ce mai rar văzută în secțiunile de nou-născuți sau în unitățile de terapie intensivă neonatală.

### A. Colicile sugarului

Colicile abdominale apar, de obicei, în cursul celei de a doua săptămâni de viață și se caracterizează prin episoade de iritabilitate exagerată însoțite de țipete, la copii sănătoși și corect hrăniți și îngrijiți.

În prezent, cauza colicilor rămâne neclară, dar se crede că ar fi datorată creșterii producerii de „gaze“ în intestinul sugarului mic și, posibil, unor cauze neurologice sau psihologice. Alți autori consideră colicile ca o parte a „distribuției“ normale a țipătului (McCullough și Sharieff, 2006).

Clinic, sugarul are un țipăt special, ce trădează suferința abdominală, în timp ce își freacă puternic picioarele; faciesul său exprimă o suferință teribilă. Copilul se agită, își flectează trunchiul, se culcă pe o parte sau în „cocoș de pușcă“, sau încearcă să-și ridice picioarele, elimină „gaze“, și se comportă în mod „mizerabil“ timp de ore (McCullough și Sharieff, 2006). Episoadele dureroase pot dura minute sau ore, apar mai frecvent seara. Durata crizelor este definită ca fiind de 3 ore pe zi, 3 zile pe săptămână și cel puțin 3 săptămâni în total. Severitatea crizelor colicative poate crește în jurul vârstei de 4-8 săptămâni și dispar în jurul vârstei de 12 săptămâni. Procesul de creștere și dezvoltare rămâne neschimbat și examenul obiectiv al copilului este normal. Vărsăturile, diareea, febra sau scăderea în greutate nu însoțesc colicile. La copilul cu țipete „inconsolabile“, o serie de cauze trebuie luate în discuție (tabelul 3).

Părinții pot deveni „neputincioși“, „copleșiți“ și frustrați de faptul că nu-și pot ajuta copilul, care este considerat ca un caz de „child abuse“. Diagnosticul se stabilește ușor; din nefericire nu există medicamente sau tratamente care să-și fi probat eficiența.

Medicația anticolinergică ar putea fi utilă, dar se asociază cu multe efecte adverse ca: tulburări respiratorii, sincope, convulsii și comă; de aceea nu sunt recomandate la acești copii. Simethicone nu și-a demonstrat eficiența, neinfluențând colicile. O serie de formule de tipul *soy-or whey-based formulas* nu și-au dovedit eficiența (Wade S, 2001). Se descriu o serie de măsuri educative care cuprind prezentarea situațiilor de țipăt normal, sugestii în legătură cu tehnicile de liniștire a copilului, recomandări privind consolarea și sporirea gradului de toleranță a celor care se ocupă de sugar.

Când episoadele colicative nu răspund la manevrele de legănare și consolare, când încercările de liniștire a copilului sunt fără rezultat, insistența nu face decât să sporească oboseala și sentimentul de vinovăție al părinților și să crească iritabilitatea copilului. Alte tehnici terapeutice includ: plimbări în cărucior sau cu mașina, jucării muzicale, comprese calde aplicate pe

**Tabelul 3**  
Sugarul cu inconsolabile țipete – cauze

- Fisurile anale
- Abraziunile/„rosături“ ale corneei
- Scutece ude
- Intoleranța la formule de lapte (bogate în lactoză)
- Fracturi
- Hematoame
- Hernii
- Infecții (ex: infecții ale tractului urinar, meningită)
- Invaginație intestinală
- Otită medie
- Reacții la medicamente cum ar fi decongestionantele

abdomen. Încurajarea părinților că aceste colici sunt autolimitate, că ele vor dispărea spre vârsta de 3 luni reprezintă o altă alternativă terapeutică eficientă.

## B. Stenoza hipertrofică de pilor

### 1. Date generale (patofiziologie; etiologie)

Stenoza hipertrofică de pilor (*Hypertrophic pyloric stenosis – HPS*) este o entitate caracterizată prin stenoza canalului piloric, determinată de hipertrofia musculaturii canalului piloric. Cauza acestei afecțiuni rămâne neclară, dar unii experți consideră că HPS este determinată de *Helicobacter pylori*, aceeași bacterie ce este cauza bolii ulceroase peptice. Această teorie se bazează pe o evidență non-specifică, ca: distribuția sa temporală, apariția sezonieră și gruparea familială a HPS\*, alături de manifestările patologice – infiltrate leucocitare – și creșterea incidenței observată în asocieri cu alimentația cu biberonul (Paulozzi LJ, 2000).

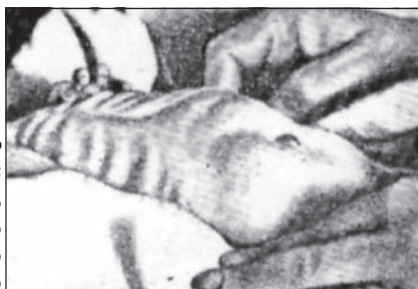### 2. Tablou clinic

HPS debutează în a 3-a – a 5-a săptămână de viață. Semnul clinic major este vărsătura cronică. *Vărsăturile* apar după un *interval liber*, asimptomatic, se intensifică progresiv, sunt explozive, emise în jet, după fiecare masă; sunt mai abundente decât cantitatea de lapte ingerat (*stază gastrică precedentă*), au reacție acidă, au conținut pur alimentar, nu conțin niciodată bilă, iar în cazuri grave conțin hematină.

*Pseudoconstipația* este consecutivă cantității insuficiente de alimente care trece prin pilor; scaunele sunt rare, puțin abundente. *Undele peristaltice gastrice* (figura 2) sunt mai evidente imediat după ingestia de alimente; sunt spontane sau provocate (prin excitare mecanică). Apar în regiunea gastrică, având direcția de la cardiacă către pilor; abdomenul superior este destins.

*Tumora pilorică* se palpează inconstant, puțin deasupra ombilicului, în afara și la dreapta liniei mediane. Este mobilă, având formă ovoidă și mărimea unei măsline; uneori tumora se palpează sub ficat. Fiind situată profund, este adesea mascată de ficat, care depășește totdeauna rebordul costal. Este mai ușor de palpat imediat după ce sugarul a vărsat.

*Scăderea în greutate* este la început lentă, apoi se accentuează. Compararea greutății de la naștere cu



**Figura 2**  
Stenoza hipertrofică de pilor. Unde peristaltice impresionante

greutatea curentă este un element cheie în evaluarea copilului cu HPS. După prima săptămână de la naștere, nou-născutul sănătos crește aproximativ cu 20-30 g (1 ounce) pe zi. Sugarul sănătos normal care are regurgitații va continua să crească în greutate normal. Sugarul cu HPS va continua să fie înfometat, dar datorită vărsăturilor repetate, poate rămâne staționar sau chiar să scadă în greutate. Sugarul cu HPS poate, de asemenea, să devină constipat ca rezultat al deshidratării și al scăderii aportului. Boala poate antrena alcaloză metabolică (ionograma evidențiază hipocloremie și creșterea rezervei alcaline), precum și hipopotasemie. Oliguria antrenează reținerea de metaboliți acizi, care tind să compenseze alcaloza.

Fizionomia sugarului cu HPS este caracteristică: expresie chinuită a feței, zbârcituri ale frunții, agitație sau apatie. Ca urmare a inaniției, scade rezistența la infecții cutanate, sepsis.

### 3. Teste de laborator

Vărsăturile prelungite în HPS determină pierderea de mari cantități de secreții gastrice bogate în ioni de  $H^+$  și  $Cl^-$ . Ca rezultat al deshidratării, rinichii încearcă să conserve ionii de  $Na^+$  prin schimbul acestora cu ionii de  $K^+$ . Rezultatul este o pierdere atât a ionilor de  $H^+$  cât și de  $K^+$ . Ca o consecință, sugarul cu HPS va prezenta inițial hipokalemie, hipocloremie, alcaloză metabolică (Smith și colab, 1999). Dacă sugarul rămâne deshidratat pe o perioadă lungă, alcaloza poate eventual să se transforme în acidoză.

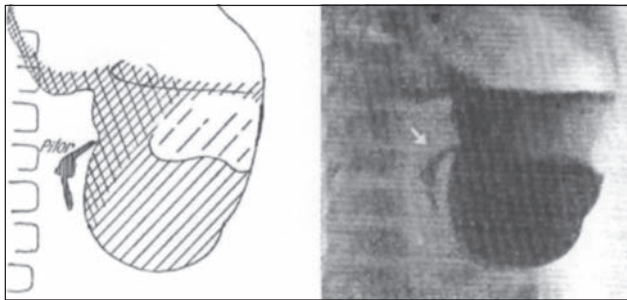
### 4. Examenul radiologic și ecografia

*Semnele radiologice* sunt caracteristice. Stomacul se examinează imediat după ingerarea pastei baritate, la 4 ore și la 24 de ore.

Se evidențiază:

- *unde peristaltice, sindromul de hiperkinezie sau sindromul de luptă pilorică* (contractiile apar imediat după ingerarea bariului, sunt vizibile în special pe marea curbura, traduc efortul stomacului de a împinge conținutul său prin pilorul stenozat, sunt neeficiente, multă vreme netrecând nimic prin pilorul stenozat și sunt urmate de o perioadă de relaxare, perioadele de hiperkinezie alternând cu perioadele de acalmie);
- *aspectul canalului piloric care este filiform* (de 1-2 mm) și *alungit* (4-5 cm sau mai mult), *rigid* (aspectul de cioc al regiunii antrale) și scobit la baza bulbului, permite aprecierea dimensiunilor și importanța stenozei; *punerea în evidență a strâmtorării canalului piloric este semnul radiologic major* (figurile 3, 4 și 5);
- *ritmul evacuării stomacului* (în primele 5-30 de minute conținutul baritat nu trece prin pilor); după

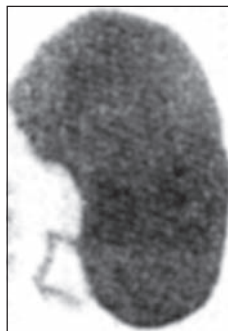\* Copiii unei mame care a avut stenoza hipertrofică de pilor la vârsta de sugar sunt mai predispuși să facă această afecțiune. Există o concordanță mai mare la gemenii monoziagoți față de dizigoți.

**Figura 3**

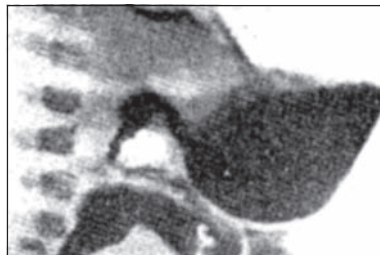
Stenoză hipertrofică de pilor. Examen radiologic al stomacului după administrare de bariu, la un sugar în vârstă de 45 de zile. Examen efectuat la 30 de minute după administrarea de bariu. Bariul este depozitat la fundul stomacului. Unde peristaltice minime. Pilonul este stenozat și alungit, în poziție oblică. Bulbul duodenal este mic.

**Figura 4**

Stenoză hipertrofică de pilor. Copil în vârstă de 2 luni. Radiografia este efectuată în decubit ventral la 1 oră de la administrarea bariului. Cavitățile gastrice pline de bariu este animată de contracții peristaltice minime. Canalul piloric este stenozat și alungit (colecție personală).

**Figura 5**

Stenoză hipertrofică de pilor. Copil în vârstă de 1 lună și 3 săptămâni. Radiografia este efectuată la 2 ore de la administrarea bariului. Cavitățile gastrice pline cu bariu. Unde peristaltice mari, cu torsiunea polului inferior al stomacului. Canalul piloric este stenozat și alungit (colecție personală).



acest interval începe evacuarea lentă și insuficientă;

- staza gastrică (semn de mare valoare): după 4 ore rămâne în stomac o cantitate apreciabilă de substanță opacă – mai mult de 20-30%;
- modificarea formei stomacului (dilatare prepilorică, ce contrastează cu restul stomacului), contractat și luând aspect de stomac în cuvetă; apare până la urmă o atonie prin epuizare (asistolie gastrică).

Examenul radiologic trebuie efectuat în decubit lateral drept; imaginea este patognomonică chiar în cazuri neclare din punct de vedere clinic.

Ecografia este realizată în decubitus lateral drept, după ce copilul a băut apă zaharată. Este vorba de un examen în timp real care necesită două tipuri de secțiuni: unele în marele ax al pilorului, altele, transversal în raport cu pilorul (Kalifa G, 1986; Tunell WP și Wilson DA, 1984). Pilonul este deplasat către dreapta; în secțiune transversală, mușchiul hipertrofiat apare

sub forma unui inel hipocogen ce înconjoară mucoasa centrală care apare ca un mic cerc ecogen; se măsoară, pe această secțiune, grosimea mușchiului și diametrul transversal al pilorului. În secțiune longitudinală „oliva pilorică“ apare ca o elipsă hipocogenă (corespunzând mușchiului), cu un nucleu central ecogen (corespunzând mucoasei).

Se poate afirma că există o stenoză hipertrofică de pilor când lungimea pilorului depășește  $\geq 14-16$  mm și diametrul său transversal depășește 13 mm (ceea ce corespunde unei grosimi musculare superioare a 4 mm). Avantajele ecografiei sunt numeroase: nu este nevoie de a goli stomacul și nici de a aștepta (uneori mult timp) pasajul bariului prin pilor: imaginea ecografică este indubitabilă și reproductibilă, spre deosebire de tranzitul baritat gastro-duodenal ce necesită așteptare și sesizarea momentului în care bariul traversează pilorul. În prezent se consideră că ecografia trebuie realizată în toate cazurile și de primă intenție, iar tranzitul eso-gastro-duodenal nu va fi efectuat decât dacă ecografia este „îndoielnică“ sau demonstrează prezența unui pilor normal la un sugar care varsă.

Ecografia determină grosimea peretelui piloric (normal  $\leq 2$  mm, în timp ce în HPS este  $\geq 4$  mm) și lungimea canalului piloric (normal  $\leq 10$  mm, iar în HPS este  $\geq 14-16$  mm). Ecografia are o sensibilitate și o specificitate de 100% (Hernanz-Schulman și colab, 1994; Nelson D și colab, 1994). Ecografia poate da rezultate fals pozitive în spasmul piloric.

Endoscopia, de asemenea, poate fi utilă în diagnosticul HPS, dar nu este efectuată în mod obișnuit (De Backer A și colab, 1994).

## 5. Diagnosticul diferențial

Se iau în discuție toate cazurile de vărsături cronice la sugar:

- atreziile congenitale de pilor – sindromul Landerer-Meyer, tradus prin hiperplazia mucoasei pilorice (foarte rar), în care vărsăturile apar la câteva ore după naștere;
- stenoza congenitală de duoden;
- malpozițiile cardio-tuberozitare (herniile hiatale);
- chalazia și achalazia esofagiană;
- spasmul piloric (a se vedea tabelul 4);
- hipertensiunea intracraniană;
- hiperplazia adrenală congenitală (deficitul de 21-hidroxilază);
- pancreasul încleat;
- septicemia și infecția urinară cronică.

## 6. Evoluție și prognostic

Dacă nu se stabilește diagnosticul precoce și boala evoluează fără tratament, sugarul se cașectizează progresiv și moare prin denutriție.

Tabelul 4

Diagnosticul diferențial dintre pilorospasm și stenoza hipertrofică de pilor

Pilorospasm	Stenoza hipertrofică de pilor
Vărsături de la naștere	Vărsături după un interval de 2-3 săptămâni de la naștere
Vărsături frecvente	Vărsături mai rare
Vărsături în cantitate redusă	Vărsături în cantitate mare, în „gaiser“
Cantitatea de lapte vărsată mai mică decât cantitatea ingerată/suptă	Cantitatea de lapte vărsată deseori mai mare decât cantitatea suptă
Constipație, uneori și diaree	Aproape totdeauna constipație
Numărul micțiunilor redus (aproximativ 10)	Numărul micțiunilor mult redus (aproximativ 6)
Tegumentele nu sunt palide	Paloare severă, tegumentele zbârcite, fruntea încrețită
Peristaltismul stomacului se vede rar	Peristaltismul stomacului se vede frecvent, cu aspect de „ceas de nisip“
Copil agitat	Copil liniștit
Greutatea staționară sau care scade moderat	Scădere marcată în greutate
Greutatea la internare mai mare decât la naștere	Greutatea la internare mai mică decât la naștere
Alternanța de faze de deschidere și de închidere a pilorului (sindromul totului sau nimic – Barret)	Sindromul de luptă (alternanța perioadelor de luptă cu perioade de atonie)

## 7. Tratament

O dată diagnosticul de HPS efectuat se recomandă consultul cu un chirurg pediatru care indică piloromiectomia extramucoasă (Fredet-Ramsted). În prealabil sugarul va fi echilibrat hidro-electrolitic în departamentul de terapie intensivă.

Yamamoto și colab (1998) recomandă terapia anti-colinergică respectiv atropina pe cale i.v. inițial, urmată de administrarea orală, timp de mai multe săptămâni (de obicei până la vârsta de 3 luni a sugarului); în acest fel s-a evitat intervenția chirurgicală în unele cazuri (Lin și colab, 1995); cu toate acestea intervenția chirurgicală rămâne în HPS terapia standard în USA și în cele mai multe țări.

## C. Apendicita nou-născutului

Rară (0,3% din apendicitele din cursul perioadei copilăriei), apendicita nou-născutului se traduce printr-un tablou de gastro-enterită febrilă care evoluează spre formarea unei „mase“ în fosa iliacă dreaptă. Diagnosticul nu este pus în mod obișnuit înaintea acestui stadiu și pacienții sunt prezentați la chirurg după săptămâni de la debutul afecțiunii; la intervenția chirurgicală, apendicele este uneori găsit necrozat, absent sau separat de cecul cicatrizat (N-Srouji M, Buck BE, 1978).

Apendicita herniară (inghinală) este observată numai la prematur. Poate fi vorba de o ischemie a apendicelui a cărui bază este strangulată în inelul inghinal; tabloul clinic este acela al unei strangulări herniare cu ocluzie; apendicele evoluează total în afara cavității abdominale, care rămâne suplu cu un tranzit intestinal conservat; este tabloul unei tumefacții scrotale inflamatorii care impune diagnosticul de apendicită la prematur (N-Srouji M, Buck BE, 1978; Puri P O'Donnell B, 1978).

Perforația apendiculară cu peritonită generalizată este rară la nou-născut, situație aproape totdeauna descoperită în cursul intervenției; ea poate fi revelatoare

a unei maladii Hirschsprung în forma sa colică extinsă (este vorba în acest caz de o perforație diastatică la nivelul megacolonului, în amonte de zona aganglionară) (Martin LV și colab, 1967); aceasta poate fi „martorul“ unei forme localizate de enteropatie vasculară (enterocolită ulcero-necrozantă), situație în care, în general, există alte zone de ischemie pe zona terminală a intestinului subțire. În aceste două situații, tratamentul cauzei trebuie asociat apendicectomiei.

## D. Malrotația (anomalia de rotație) cu volvulusul intestinului

Malrotația congenitală a porțiunii medii a tubului digestiv (intestinul subțire) este frecvent cauză de volvulus în perioada neonatală.

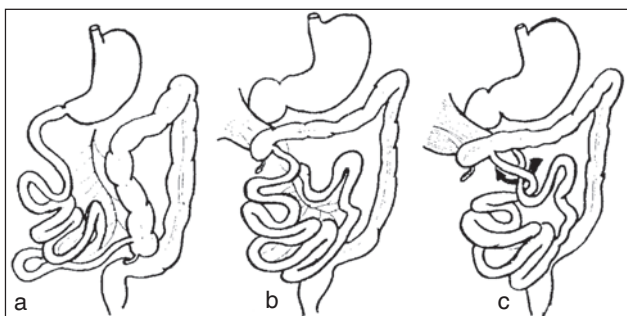
### 1. Studiul anatomo-patologic

#### • Anomalii de rotație și de fixare/acolare de mezenter

La embrionul de mai puțin de 10 săptămâni, tubul digestiv este exteriorizat în cavitatea amniotică prin intermediul orificiului ombilical; proiectat în afara cavității abdominale, intestinul se alungește considerabil, în special în teritoriul vascularizat de artera mezenterică superioară (intestinul subțire și colonul drept). În cursul reintegrării tubului digestiv în cavitatea abdominală (și după aceea) se va realiza rotația (în sens anti-orar) apoi „acolare“ acestui segment intestinal foarte lung. Stomacul, primul și al doilea segment al duodenului, vascularizate de trunchiul celiac, prezintă doar o rotație de 90° către stânga (plasându-se în plan frontal, în timp ce erau în plan sagital); de asemenea, colonul stâng, vascularizat de artera mezenterică inferioară, prezintă o rotație parțială de mai puțin de 90°, către stânga, plasând mezenterul adiacent într-un plan frontal; rectul nu suferă rotație. Numai segmentele 3 și 4 ale duodenului, intestinul subțire și colonul drept vor participa la o rotație de 270° în sens

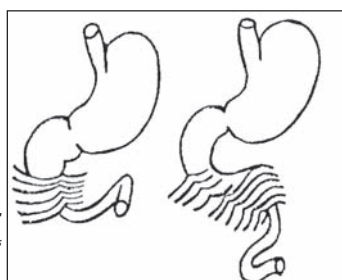
anti-orar, care va aduce al 4-lea segment al duodenului în situația de a fi, „încrucișat“ prin spatele pediculului mezenteric superior și colonul drept, care va fi încrucișat prin partea anterioară, înainte de a se fixa în fosa iliacă dreaptă. O oprire a rotației la 90° (figura 6a) realizează aspectul de mezenter comun necomplicat: jejunul și ileonul ocupă partea dreaptă a abdomenului, în continuitate directă cu al doilea segment al duodenului, fără genunchiul inferior; nu există cadrul duodenal, nici unghiul duodeno-jejunal; artera mezenterică, în centrul mezenterului comun 90°, necomplicat, nu „pre-încrucișează“ duodenul; ramurile care nasc din partea/marginea dreaptă merg către intestinul subțire, cele din marginea stângă către colonul drept (de fapt, în mod corect – colonul ascendent). Această situație nu prezintă obstacol al tranzitului intestinal, dar apendicele este în stânga (Bill, 1982).

O „oprire“ a rotației la un stadiu mai avansat (figura 6b), cel mai frecvent după 180° de rotație, definește *malrotația*: cecul este în poziție pseudo-duodenală și o bridă de origine epiploică ancorează la regiunea hepato-veziculară, comprimând fața anterioară a segmentului al 2-lea al duodenului (brida Ladd). Duodenul poate amorsa translația sa retro-mezenterică, dar această translație rămâne incompletă și nu există unghiul duodeno-jejunal fix. În plus, porțiunea inițială a jejunului și joncțiunea ileo-cecală sunt în contact una cu alta, reunite printr-un pedicul vascular foarte îngust: aceste date/condiții favorizează *volvulusul* total al intestinului subțire și al primilor centimetri din cec (*volvulus zis de ansă ombilicală primitivă*), complicație ce poate fi de temut dacă se lasă să evolueze ischemia mezenterică care este consecința (figura 6c). Orice anomalie ce



**Figura 6**

- a. Mezenter comun. Malrotație 90°;  
b. Malrotație 180° cu brida Ladd;  
c. Malrotație 180° cu volvulus al intestinului subțire.



**Figura 7**  
Exces de „acolare“  
(fixare) peritoneală

conduce la neintegrarea tubului digestiv în cavitatea abdominală a embrionului (omfalocel, hernia cupolei diafragmatice) sau la o exteriorizare antenatală a intestinului (*laparoschizis*) împiedică rotația și „acolarile“ normale ale mezenterului. Astfel se explică frecvența crescută a „dispozițiilor“ cunoscute sub denumirea de *mezenter comun* (figurile 6 a, b, c).

• **Anomaliile prin exces de acolare peritoneală**

Este vorba de o cauză rară, dar indeniabilă de ocluzie postnatală. În acest caz, o reintegrare intestinală normală urmată de o rotație normală a duodenului și colonului, este complicată printr-un exces de „acolare“ peritoneală normală (figura 7).

Există două sedii electiv: regiunea cistico-duodeno-jejunală unde un „feutrage“ strâmt/riguros/întins retractă și comprimă al doilea segment al duodenului și colonul drept, cum ar fi prelungirea dreaptă a marelui epiplon îngroșat și hipertrofiat și unghiul lui Treitz, la nivelul căruia un „feutrage“ patologic fixează joncțiunea duodeno-jejunală pe rachis exagerând acolarea normală a „mușchiului“ Treitz. Patogenia este necunoscută.

• **Volvulus primitiv postnatal al intestinului subțire**

Este vorba de un accident rar cu mecanism neexplicat. La un nou-născut la care s-a stabilit un tranzit meconial normal, fără anomalie mezenterică, survine brusc un *volvulus* al totalității intestinului subțire, deja pneumatizat prin aerul înghițit după naștere; nicio cauză declanșatoare nu este constatată; ischemia mezenterică acută cu necroză totală a intestinului este rapidă și ineluctabilă, în absența intervenției chirurgicale de urgență (Pellerin D, Bertin O, 1972).

**2. Diagnostic, tratament, prognostic**

• **Mezenterul comun necomplicat**

În mezenterul comun – malrotația 90° – numită „mezenterul comun necomplicat“ – nu există accidente de temut. Totuși, apendicele este situat la stânga și constituie o decepție în cursul unei intervenții chirurgicale pentru apendicectomie, efectuată pe cale clasică în dreapta de McBurney; această eventualitate justifică ablația sistematică a apendicelui în toate cazurile în care se constată un „mezenter comun“.

În malrotația tip 80°, două complicații pot să se vadă: brida Ladd și *volvulusul*.

• **Mezenterul comun cu ocluzie prin brida Ladd**

Tabloul clinic este cel al unei ocluzii incomplete a segmentului al doilea al duodenului prin compresiune extrinsecă relevată prin vărsături bilioase cu conservarea unui tranzit parțial la un nou-născut sau sugar. Imaginea radiologică (fără preparare, apoi după injectarea unui produs opac hidrosolubil prin sondă nazogastrică) demonstrează: retrodilația genunchiului superior al duodenului și al stomacului cu prezența în

fiecare din cele două sedii a unei imagini hidroaerice și „defileul“ produsului opac către segmentul al 3-lea al duodenului (Jolley și colab, 1985); nu există gunchiul inferior și nici unghiul Treitz; în totalitate intestinul subțire este situat la dreapta liniei mediane și este inutil de a completa imagistica printr-o clismă baritată, știindu-se că la sugar, cecul poate fi mobil, fără să poată demonstra prezența unui mezenter comun. La copilul mai mare, endoscopia va confirma aspectul normal al duodenului și natura extrinsecă a compresiunii. Intervenția chirurgicală secționează „feutrajul“ preduodenal și readuce intestinul în poziția de mezen-ter necompliat 90°; apendicectomia va fi efectuată sistematic.

- **Mezenter comun cu volvulus intestinal**

Volvulusul survine pe „mezenter comun“ este manifestarea patologică majoră a malrotației. Poate surveni în cursul vieții fetale și nu se evidențiază decât după naștere printr-o ocluzie neonatală datorită atreziilor cicatriceale. Volvulusul poate surveni și în perioada perinatală sub forma unui tablou de ocluzie duodenală (sediul este la „picioarul“ volvulusului) acută sau subacută; poate surveni după naștere, cu tablou de volvulus acut și total al intestinului subțire, amenințător de necroză intestinală completă și întinsă (Neis și colab, 1983).

Diagnosticul trebuie evocat la un nou-născut sau sugar, până atunci indemn de orice tulburare digestivă, la care survine un tablou de ocluzie acută complicat cu stare de șoc și hemoragie intestinală. Același tablou poate fi observat mai rar la copilul mai mare. Gravitatea acestei complicații este datorată întinderii zonei ischemice, care cuprinde tot intestinul subțire și, în unele cazuri și colonul drept și conduce la situații de necesitate pentru efectuarea unei rezecții intestinale subtotale cu dependența pacienților de nutriția parenterală exclusivă.

Gravitatea acestei complicații justifică tratamentul chirurgical al malrotației intestinale de fiecare dată când aceasta este evidențiată printr-un examen radiologic.

Tratamentul constă în suprimarea „schiței“ de rotație și „punerea în dispozitiv“ a mezenterului comun 90°, „necompliat“.

- **Ocluziile prin exces de „acolare“ peritoneală**

Ocluziile prin exces de „acolare“ peritoneală se manifestă în săptămânile care urmează nașterii printr-o obstrucție intestinală incompletă cu evoluție capricioasă; sediul obstrucției este duodenal sau jejunal; diagnosticul diferențial cu ocluziile funcționale ale nou-născutului, în particular pseudo-obstrucțiile cronice prin adinamie intestinală este dificil. Intervenția chirurgicală are ca obiectiv „liberarea“ de aderențele anormale a duodeno-jejunului, ce permite reluarea lentă a tranzitului (Pellerin D, 1963).

- **Volvulusul primitiv postnatal al intestinului subțire**

Accidentul survine la un nou-născut normal, fără risc de enteropatie vasculară. Meconiul a fost eliminat normal și alimentația instituită fără incidente. Intervalul liber este de 6-17 zile înaintea survenirii sindromului de ocluzie acută a intestinului subțire cu semne de ischemie intestinală acută (hemoragii intestinale, colaps brutal). Semnele radiologice asociază pe cele de ocluzie ale intestinului subțire cu semne de hemo-peritoneu (îngroșarea spațiilor situate între ansele intestinale, chiar opacitate abdominală totală) (Pellerin D, Bertin P, 1972). Intervenția chirurgicală trebuie să fie imediată cu reanimare per-operatorie; atitudinea terapeutică este dificilă; există o infarctizare a cvasitotalității anselor intestinului subțire, care persistă după detorsione. Gravitatea rezecției subtotale a intestinului subțire poate conduce la o încercare de conservare, urmată după mai multe ore, de o reintervenție în speranța de a putea recupera câțiva centimetri din intestinul subțire al cărei revascularizații a fost asigurată. În ciuda posibilităților de supraviețuire pe care le oferă alimentația parenterală totală și a speranței transplantării de organe, volvulusul intestinului subțire, fie că este primitiv sau pe un „mezenter comun“ constituie un accident de gravitate imediată și secundară, de temut (Nihoul-Fékété C, Pellerin D, 1986).

## E. Enterocolita necrozantă

### 1. Cauze

Enterocolita necrozantă (EN) este observată, în mod tipic, în unitățile de terapie intensivă de pediatrie, în principal la sugarul prematur în primele câteva săptămâni de viață. Mai rar, EN este întâlnită și la sugarul născut la termen, de obicei în primele 10 zile după naștere. Cauza EN este necunoscută, dar un istoric de episoade hipoxice la naștere și alți factori de *stress* neonatal sunt asociate cu acest diagnostic (Kliegman R și colab, 2001).

### 2. Fiziopatologie

Manifestările patologice ale EN constau în prezența unui segment intestinal necrotic cu acumulare de aer în submucoasă (Rusescu A, și colab, 1961, 1962). Necroza poate evolua la perforație, sepsis și deces. Ileonul distal și colonul proximal sunt cele mai frecvent afectate. *Clostridium spp*, *E. coli*, *Staphylococcus epidermidis* și rotavirusurile sunt patogenii cel mai frecvent întâlniți.

### 3. Tablou clinic și paraclinic

Sugarii cu EN se prezintă cu letargie, iritabilitate, scăderea aportului oral, meteorism abdominal, scaune cu sânge. Simptomele variază de la manifestări moderate ca gravitate cu hemoragii oculte în scaun la

manifestări severe cu tablou de sepsis, ocluzie intestinală, peritonită. Radiografia abdominală evidențiază: pneumatoză intestinală, datorită prezenței de „aer“ în peretele intestinal.

## BIBLIOGRAFIE

1. **Albiston E** – The role of radiological imaging in the diagnosis of acute appendicitis. *Can J Gastroenterol*, 2002, 16(7), 451-463.
2. **American Academy of Pediatrics**. Subcommittee on Acute Gastroenteritis Practice parameter: the management of acute gastroenteritis in young children. *Pediatrics*, 1996, 97(3), 424-435.
3. **Atherly-John YC, Cunningham SJ, Crain EF** – A randomized trial of oral vs intravenous rehydration in a pediatric emergency department. *Arch Pediatr Adolesc Med*, 2002, 156, 1240-1243.
4. **Banani SA, Talei A** – Can oral metronidazole substitute parenteral drug therapy in acute appendicitis? A new policy in the management of simple or complicated appendicitis with localized peritonitis: a randomized controlled clinical trial. *Ann Surg*, 1999, 65(5), 411-416.
5. **Bertin P, Tovar J, Pellerin D** – L'appendicite avant trois ans. À propos de 77 observations en 12 ans. *Rev Pédiatr*, 1973, 9, 3, 121-128.
6. **Bhisitkul DM, Listernick R, Shkolnik A et al** – Clinical application of ultrasonography in the diagnosis of intussusception. *J Pediatr*, 1992, 121(2), 182-186.
7. **Bill AH** – Malrotation of the intestine. In: M Ravitch, KJ Welch, CD Benson (eds). *Pediatric Surgery, Chicago, Year Book Medical*, 1982, 912-923.
8. **Brolin RE, Krasna MJ, Mast B** – Use of tubes and radiographs in bowel obstruction. *Ann Surg*, 1987, 206, 126.
9. **Campbell JB** – Contrast media in intussusception. *Pediatr Radiol*, 1989, 19(5), 293-296.
10. **De Backer A, Bove T, Vandenplas Y et al** – Contribution of endoscopy to early diagnosis of hypertrophic pyloric stenosis. *J Pediatr Gastroenterol Nutr*, 1994, 18(1), 78-81.
11. **Defrenne P** – Radiologie de l'appendicite aiguë chez l'enfant et le nourrisson. In: Lefebvre J(ed): *Traité de Radio-diagnostic pédiatrique*, 208-214, Masson, Paris, 1973.
12. **Duggan C, Refat M, Hashem M et al** – How valid are clinical signs of dehydration in infants? *J Pediatr Gastroenterol Nutr*, 1966, 22, 56-61.
13. **Emery M, Jones J, Brown M** – Clinical application of infrared thermography in the diagnosis of appendicitis. *Am J Emerg Med*, 1994, 42(1), 48-50.
14. **Gonzalez – Spinola J, Del Pozzo G, Tejedor D et al** – Intussusception the accuracy of ultrasound guided saline enema and the usefulness of a delayed attempt at reduction. *J Pediatr Surg*, 1999, 34(6), 1016-1020.
15. **Gorelick M** – Validity and reliability of clinical signs in the diagnosis of dehydration in children. *Pediatrics*, 1997, 99(5), e6.
16. **Gu L, Alton DJ, Daneman A et al** – John Caffey Award: Intussusception reduction in children by rectal insufflation of air. *Am J Roentgenol*, 1988, 150(6), 1345-1348.
17. **Guo JZ, Ma XY, Zhou QH** – Results of air pressure enema reduction of intussusception clinical spectrum, management and outcome. *Pediatr Radiol*, 2000, 30(1), 58-63.
18. **Harouchi A, Ghnassia JC, Bondeux D et al** – Péritonites généralisées à foyers multiples, complications des appendicectomies. *Ann Chir Inf*, 1976, 17, 2, 84-92.
19. **Hendren WH** – Constipation caused by anterior location of the anus and its surgical correction. *J Pediatr Surg*, 1978, 13, 505-512.
20. **Hernanz – Schulman M, Sells LL et al** – Hypertrophic pyloric stenosis in the infant without a palpable olive: accuracy of sonographic diagnosis. *Radiology*, 1994, 193(3), 771-776.
21. **Hormann M, Paya K, Eibenberger K et al** – MR imaging in children with nonperforated acute appendicitis value or unenhanced MR imaging in sonographically selected cases. *Am J Roentgenol*, 1998, 171(2), 467-470.
22. **Jolley SG, Tunell WP, Thomas S et al** – The significance of gastric emptying in children with intestinal malrotation. *J Pediatr Surg*, 1985, 6, 627-631.
23. **Kalifa G** – Echographie pédiatrique. In: Vigot Ed, Paris 1986, 2<sup>e</sup> ed, 124-127.
24. **Kliegman R, Walsh M** – Neonatal necrotizing enterocolitis: pathogenesis, classification and spectrum of illness. *Curr Probl Pediatr*, 1987, 27, 215.
25. **Komecki A, Daneman A, Navarro O et al** – Spontaneous reduction of intussusception: clinical spectrum, management and outcome. *Pediatr Radiol*, 2000, 30(1), 58-63.
26. **Kulkarni A, Vigneswaran R** – Necrotizing enterocolitis. *Indian J Pediatr*, 2001, 68(9), 847-853.
27. **Kusamoto H, Yoshida M, Takahashi I et al** – Complications and diagnosis of Meckel's diverticulum in 776 patients. *Am J Surg*, 1992, 164, 382.
28. **Leape LL, Ramenofsky ML** – Anterior ectopic anus: a common cause of constipation in children. *J Pediatr Surg*, 1978, 13, 627-630.
29. **Lee PH, Bank DE, Flomenbaum N** – Hypoglycemia and ABC's (sugar). *Ann Emerg Med*, 2000, 36(3), 278-279.
30. **Lessin MS, Chan M, Catalozzi M et al** – Selective use of ultrasonography for acute appendicitis in children. *Am J Surg*, 1999, 177(3), 193-196.
31. **Lin JN, Lou CC, Wang KL** – Intestinal malrotation and midgut volvulus: a 15-year review. *J Formos Med Assoc*, 1995, 94(4), 178-181.
32. **Martin LV, Perrin EV** – Neonatal perforation of the appendix in association with Hirschsprung's disease. *Ann Surg*, 1967, 166, 799-802.
33. **McCullough M, Sharieff GQ** – Abdominal Pain in Children. *Pediatr Clin N Am*, 2006, 53, 107-137.
34. **Murali VP, Divaker D, Thachil MV et al** – Meckel's diverticulum in adults. *J Indian Med Assoc*, 1989, 87, 116.
35. **Nager A, Wang VJ** – Comparison of nasogastric and intravenous methods of rehydration in pediatric patients with acute dehydration. *Pediatrics*, 2002, 109(4), 566-572.
36. **Navarro J** – Douleurs abdominales du nourrisson et de l'enfant. In: J Navarro et J Shmitz (eds): *Gastro-entérologie pédiatrique*, 425-428, Médecine-Sciences Flammarion, Paris, 1986.
37. **Navarro J** – Constipation et encoprésie. In: J Navarro et J Shmitz (eds): *Gastro-entérologie pédiatrique*, 421-424, Médecine-Sciences Flammarion, Paris, 1986.
38. **Neilson D, Hollman AS** – The ultrasonic diagnosis of infantile hypertrophic pyloric stenosis: technique and accuracy. *Clin Radiol*, 1994, 49(4), 246-247.
39. **Neis K, Seeliger H** – Total volvulus with complete necrosis of the small bowel and pseudocystic tumor. *Kinderchir*, 1983, 38, 249-252.
40. **Nihoul – Fékété C, Pellerin D** – Anomalies de rotation et d'accolement du mésentère. In: Navarro J, Schmitz J (eds): *Gastro-entérologie pédiatrique*, 35, 394-397, Médecine-Sciences, Flammarion, Paris, 1986.
41. **Nihoul – Fékété C, Pellerin D** – Appendicite: aspects spécifiques a l'enfant. In: Navarro J, Schmitz J (eds): *Gastro-entérologie pédiatrique*, 36, 404-406, Médecine-Sciences, Flammarion, Paris, 1986.
42. **N-Srougi M, Buck BE** – Neonatal appendicitis: Ischemic infarction in incarcerated inguinal hernia. *J Pediatr Surg*, 1978, 13, 177-179.
43. **Paulozzi LJ** – Is Helicobacter pylori a cause of infantile hypertrophic pyloric stenosis? *Med Hypotheses*, 2000, 55(2), 119-125.
44. **Pellerin D** – Les occlusion néo-natales. *Ann Chir Inf*, 1963, 4, 227-256.
45. **Pellerin D, Bertin P** – Volvulus primitif post-natal du grêle. *Ann Chir Infant*, 1972, 13, 83-94.
46. **Pellerin D, Boulard AM** – Le syndrom du 5<sup>e</sup> jour après appendicectomie à froid chez l'enfant. *Mem Acad Chir*, 1961, 87, 518.
47. **Puri P, O'Donnell B** – Appendicitis in infancy. *J Pediatr Surg*, 1978, 13, 173-174.
48. **Quillin SP, Siegel MJ** – Diagnosis of appendiceal abscess in children with acute appendicitis value of color Doppler sonography. *Am J Roentgenol*, 1995, 164(5), 1251-1254.
49. **Ramsook C, Sahagun-Carreón L, Kozinetz C et al** – A randomized clinical trial comparing ondansetron with placebo in

- children with vomiting from acute gastroenteritis. *Ann Emerg Med*, 2002, 39(4), 397-403.
50. Rao PM, Rattner DW – Introduction of appendiceal CT: impact on negative appendectomy and appendiceal perforation rates. *Ann Surg*, 1999, 229 (3), 344-349.
  51. Reedy J, Zwiren J – Enema-induced hypocalcemia and hyperphosphatemia leading to cardiac arrest during induction of anesthesia in an outpatient surgery center. *Anesthesiology*, 1983, 59, 578.
  52. Reeves J, Shannon M, Fleisher G – Ondansetron decreases vomiting associated with acute gastroenteritis: a randomized, controlled trial. *Pediatrics*, 2002, 109(4), e62.
  53. Reisner SH, Sivan Y, Nitzan M et al – Determination of anterior displacement of the anus in new born infants and children. *Pediatrics*, 1984, 73, 216-217.
  54. Rice HE, Arbesman M, Martin DJ et al – Does early ultrasonography affect management of pediatric appendicitis? A prospective analysis. *J Pediatr Surg*, 1999, 34(5), 754-759 (discussion: 758-759).
  55. Roosevelt GE, Reynolds SI – Does the use of ultrasonography improve the outcome of children with appendicitis? *Acad Emerg Med*, 1998, 5(11), 1071-1075.
  56. Rothrock SG, Pagane J – Acute appendicitis in children: emergency department diagnosis and management. *Ann Emerg Med*, 2000, 36(1), 39-51.
  57. Rusescu A, Maiorescu M, Popescu V et al – Enterita ulceronecrotică, descoperire anatomo-patologică în cadrul unor infecții grave ale sugarului. Comunicare la cea de a VII-a sesiune științifică, UMF București, 25.XI.1961.
  58. Rusescu A, Maiorescu M, Popescu V et al – Enterita ulceronecrotică a sugarului. Comunicare la Soc. de Pediatrie, filiala București, 15.II.1962.
  59. Rusescu A, Popescu V – Invaginația intestinală. În: Rusescu A, Popescu V (eds): *Urgențele în Pediatrie*, partea a I-a, 354-365, Ed. Medicală, București, 1957.
  60. Rusescu A, Popescu V – Stenoza hipertrofică de pilor. În: Rusescu A, Popescu V (eds): *Urgențele în Pediatrie*, partea I, 366-376, Ed. Medicală, București, 1957.
  61. Rusescu A, Popescu V – Apendicita acută. În: Rusescu A, Popescu V (eds): *Urgențele în Pediatrie*, partea I, 376-386, Ed. Medicală, București, 1957.
  62. Rusescu A, Popescu V – Diverticulitele și ulceralele diverticulului Meckel. În: Rusescu A, Popescu V (eds): *Urgențele în Pediatrie*, partea I, 394-397, Ed. Medicală, București, 1957.
  63. Rusescu A, Popescu V – Ocluzia intestinală. În: Rusescu A, Popescu V (eds): *Urgențele în Pediatrie*, partea I, 397-471, Ed. Medicală, București, 1957.
  64. Rusescu A, Popescu V – Hernia strangulată. În: Rusescu A, Popescu V (eds): *Urgențele în Pediatrie*, partea I, 418-421, Ed. Medicală, București, 1957.
  65. Rusescu A, Popescu V, Cotovu Suzana et al – L'entérocologie ulcéro-nécrotique du nourrisson. Le X-ème Congrès international de Pédiatrie, Lisabona, 9-15.IX.1962.
  66. Scholer SJ, Pituch K, Orr DP et al – Use of the rectal examination on children with acute abdominal pain. *Pediatr Clin N Am*, 1998, 37(5), 311-316.
  67. Smith DS, Bonadio WA, Losek JD et al – The role of abdominal X-rays in the diagnosis and management of intussusception. *Pediatr Emerg Care*, 1992, 8(6), 325-327.
  68. Smith GA, Mihalov L, Shields BJ – Diagnostic aids in the differentiation of pyloric stenosis from severe gastroesophageal reflux during early infancy the utility of serum bicarbonate and serum chloride. *Am J Emerg Med*, 1999, 17(1), 28-31.
  69. Soderquist – Elider C, Hirsch K, Bergdahl S et al – Prophylactic antibiotics in uncomplicated appendicitis during childhood – a prospective randomised study. *Eur J Pediatr Surg*, 1995, 5(5), 282-285.
  70. Tolia V, Lin CH, Elistur Y – A prospective randomized study with mineral oil and oral lavage solution for treatment of faecal impaction in children. *Aliment Pharmacol Ther*, 1993, 7, 523-529.
  71. Tunell WP, Wilson DA – Pyloric stenosis: diagnosis by real time sonography, the pyloric muscle length method. *J Pediatr Surg*, 1984, 19, 795-799.
  72. Turan C, Tutus A, Ozokutan BH et al – The evaluation of technetium 99 m-citrate scintigraphy in children with suspected appendicitis. *J Pediatr Surg*, 1999, 34(8), 1272-1275.
  73. Ugwu BT, Legho JN, Dakum NK et al – Childhood intussusception a 9-year review. *Am Trop Pediatr*, 2000, 20(2), 131-135.
  74. Van Niel CV, Feudtner C, Garrison MM et al – Meta-analysis of *Lactobacillus* therapy. *Pediatrics*, 2002, 109, 678-684.
  75. Vicario S, Price T – Intestinal obstruction. In: Tintinelli J, Kelen G, Stapczynski J (eds): *Emergency medicine: a comprehensive study guide*. New York: Mc Graw-Hill, 2000, 539-543.
  76. Wade S – Infantile colic: review of therapeutic trials for colic. *BMJ*, 2001, 323, 437-440.
  77. Wang G, Liu XG, Zitsman JL – Nonfluoroscopic reduction of intussusception by air enema. *World J Surg*, 1995, 19(3), 435-438.
  78. Wong ML, Casey SO, Leonidas JC et al – Sonographic diagnosis of acute appendicitis in children. *J Pediatr Surg*, 1994, 29(10), 1356-1360.
  79. Wyllie R – Intestinal duplications, Meckel diverticulum, and other remnants of the omphalomesenteric duct. In: Behrman R, Kliegman R, Jenson H (editors): *Nelson textbook of pediatrics*, 17<sup>th</sup> edition, Philadelphia: Elsevier, 2004, p. 1236-1237.
  80. Ziskind A, Gellis SS – Water intoxication following tap water enemas. *AMA J Dis Child*, 1958, 96, 699-704.
  81. Yamamoto A, Kino M, Sasaki T et al – Ultrasonographic follow-up of the healing process of medically treated hypertrophic pyloric stenosis. *Pediatr Radiol*, 1998, 28(3), 177-178.
  82. Yang ST, Tsai CH, Chen JA et al – Differential diagnosis between intussusception and gastroenteritis by plain film. *Acta Paediatr Taiwan*, 1995, 36(3), 170-175.