

MONITORIZAREA INTRAOPERATORIE A NERVULUI FACIAL ÎN CHIRURGIA URECHII MEDII ȘI A APOFIZEI MASTOIDE

Dr. Veronica Epure

I.F.A.C.F. – O.R.L. „Profesor Dr. D. Hociotă“

REZUMAT

Monitorizarea intraoperatorie a nervului facial scade morbiditatea legată de acesta și sporește confortul chirurgului în intervențiile pe urechea medie și apofiza mastoidă.

Autorul trece în revistă date din literatură și din experiența personală privind câteva principii de bază și avantaje ale monitorizării intraoperatorii a nervului facial în chirurgia urechii medii și apofizei mastoide, expunând rezultatele de etapă obținute la monitorizarea unui lot de 58 de pacienți.

Cuvinte cheie: monitorizare intraoperatorie; stimulare electrică directă; răspunsuri repetitive; răspunsuri non-repetitive

ABSTRACT

Intraoperative monitoring of the facial nerve reduces facial nerve morbidity and enhances safety in middle ear surgery.

The author reviews basic guidelines and advantages of intraoperative monitoring of the facial nerve in middle ear surgery. The analysis of these guidelines is sustained by data reviewed from literature and from the author's personal experience with 58 monitored patients.

Key words: intraoperative monitoring; facial nerve stimulation; repetitive response; nonrepetitive responses

Monitorizarea intraoperatorie a nervilor cranieni reprezintă astăzi un standard de calitate al serviciilor chirurgicale în intervențiile otolaringologice, neurochirurgicale sau maxilofaciale, având ca scop minimizarea riscului de lezare iatrogenă intraoperatorie a acestor nervi.

Monitorizarea nervilor cranieni presupune colectarea și analiza potențialului de acțiune muscular compus (CMAP – *compound muscle action potentials*) prin inserția de *electrozi* în mușchiul inervat de nervul studiat. CMAP este analizat din punct de vedere al amplitudinii și al tipului de răspuns muscular, *spontan* sau *evocat* prin stimulare electrică, termică, mecanică (disecție chirurgicală), chimică.

Dintre toți nervii cranieni, nervul facial este cel mai des monitorizat, paralizia facială iatrogenă postoperatorie fiind – atât pentru chirurg cât și pentru pacient – cea mai redutabilă complicație a operațiilor care implică nervul facial: chirurgia mastoidei (inclusiv implantul cohlear), unele intervenții cofochirurgicale (timpanoplastii, chirurgia stapedo-ovală a otosclerozei, patologia tumorală sau malformativă a urechii medii), chirurgia glandei submandibulare și a parotidei, chirurgia conductului auditiv intern și a unghiului pontocerebelos, a craniobazisului și, în fine, chirurgia nervului facial.

În ceea ce privește incidența paraliziei faciale în chirurgia otologică (după Green, Shelton și Brackmann, 1994), dintre intervențiile cauzatoare ale aces-

tei complicații postoperatorii, pe primul loc se situează chirurgia mastoidei (54% din cazurile de paralizie facială iatrogenă în otologie); urmează timpanoplastia (14%), rezecția exostozelor (14%), chirurgia stapedo-ovală (*stapedectomy*) (5%), alte intervenții otologice însumând 5%.

În ceea ce privește localizarea leziunilor iatrogene intraoperatorii ale nervului facial în cadrul chirurgiei otologice, cea mai frecvent afectată este pars tympanica (în 55% din cazuri), apoi pars mastoidea (32%) și în final celelalte localizări posibile (13%).

Paralizia de facial în intervențiile cofochirurgicale poate apare în diverse situații:

- *ca incident intraoperator* la anestezia meatocavotimpanică (în cazul preexistenței unei dehiscențe a facialului – 1% din cazuri)
- *ca accident intraoperator* la:
 - incizia meatală (în cazul existenței unei malformații de traiect a facialului)
 - zdrobire instrumentală (la curetarea unghiului posterosuperior al CAE)
 - deraparea frezei
 - elongația corzii timpanului
 - la deperiozarea nișei ovale sau în timpul stapectomie
 - la frezarea nișei ovale

Condițiile favorizante ale paraliziei iatrogene de facial în cofochirurgie sunt:

- existența unei nișe ovale înguste și torsionate

- proccidență/dehiscentă a n. facial
- malformație a n. facial (bifid, plexular, traiect aberant)
- reintervenția (crește riscul lezării VII de 2,5-10 ori: după Zühlke riscul lezării facialului la prima intervenție este 1,6%, în timp ce la reintervenție acesta devine 11%; după Beker și Matzer aceste riscuri sunt 0,5% și respectiv 4,6%; după Cobert 1% și respectiv 2,4%).

Sintetizând toate tipurile de chirurgie a urechii medii și apofizei mastoide ce implică un potențial risc de lezare a nervului facial, putem spune că factorii de risc ai apariției paraliziei faciale postoperatorii sunt:

- reintervenția
- prezența de variante anatomice de nerv facial
- malformații de nerv facial
- patologia tumorală malignă
- amplexarea intervenției chirurgicale.

Am monitorizat facialul în 58 intervenții chirurgicale pe urechea medie și apofiza mastoidă, pe durata a 19 luni consecutive (XI. 2003 – VI. 2005), utilizând un monitor de facial cu 2 canale EMG (Neurosign 100). Acesta este un model nou de monitor de nervi cranieni, ce reprezintă manipularea nervoasă atât prin avertizare sonoră permanentă a chirurghului, cât și prin avertizare vizuală semicantitativă prin LED-uri luminoase.

În chirurgia urechii medii, se monitorizează nervul facial pe 2 ramuri (temporal și bucal) prin electrozi ac inserați în mușchii corespunzători (orbicularis oris și orbicularis oculi) (figura 1). Electrodele de referință pentru fiecare canal de monitorizare se amplasează în m. ridicător comun al aripiei nasului și buzei superioare. Datorită inervației duale a pleoapei superioare, în câteva intervenții, am încercat amplasarea perechii superioare de electrozi în m. frontal (deci monitorizarea ramurii frontale a nervului facial, care de obicei aparține trunchiului facial superior, ca și ramul temporal), cu rezultate bune. De asemeni, în special la copiii sub 3-4 ani (pornind de la inconvenientele spațiale),

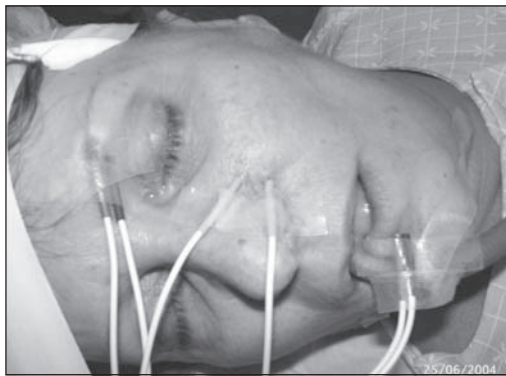


Figura 1

Model de amplasare a electrozilor – ac pentru monitorizarea facialului pe 2 ramuri în chirurgia urechii medii și a apofizei mastoide

în intervențiile pentru implant cohlear, am testat alternativa amplasării electrozilor inferior de referință în buza superioară, cu bune rezultate (monitorizare cu minim de artefacte).

Amplasarea corectă intramusculară a electrozilor se verifică întotdeauna cu impedansmetrul (impedanța catodului și anodului trebuie să fie minime, iar diferența dintre ele să fie nulă, pentru fiecare pereche de electrozi), apoi electrozii trebuie bine lipiți de fața pacientului cu bandă adezivă, pentru a nu se deplasa în timpul drapării pacientului sau intraoperator (vezi figura 1).

Din cele 58 de intervenții, 27 au fost evidări timpanomastoidiene (respectiv 46,55%), 16 au fost intervenții pentru implant cohlear (27,58%), 12 au fost timpanoplastii (20,68%), 2 au fost osteoame de conduct auditiv extern cu localizare posterioară (reprezentând 3,45%) și o neurogrefare a facialului cu grefă liberă de nerv mare auricular practică pentru paralizie posttraumatică facială (reprezentând 1,72% din totalul cazurilor). Din totalul intervențiilor, 11 (respectiv 18,96%) au fost reintervenții.

Din totalul evidărilor timpanomastoidiene, 55,55% au fost evidări totale, iar 44,45% au fost parțiale (adică 7 intervenții: 6 procedee Sourdille și un procedeu Ramadier-Eryes), iar 18,51% au fost revizuirii de cavitare. Intervențiile monitorizate au fost alese în mod aleator, atât din cele cu risc crescut de lezare a facialului (reintervenție, sindroame malformative asociate, imagini radiologice sugestive de tipul canal facial vizibil cu traiect aberant în porțiunea a-III-a, vârsta pacientului sub 20 ani), cât și dintre cele la care preoperator nu s-a suspiciat un risc crescut de lezare intraoperatorie a nervului facial.

Dintre timpanoplastii, 72,72% au fost practicate în tehnică deschisă (deci cu risc crescut de lezare a facialului la doborârea peretelui posterosuperior al conductului), iar 27,28% în tehnică închisă. În timpul timpanoplastiilor, s-a utilizat atât monitorizarea intraoperatorie continuă (la abordul endaural, cât și la cel retroauricular), cât și stimularea electrică directă (pentru identificarea nervului facial, diferențierea sa de țesutul de granulație aderent la nervul dehiscent, cât și în 2 cazuri selecționate pentru verificarea integrității nervului facial la sfârșitul intervenției). Pentru verificarea integrității nervului facial post-execuzional (după ablația de țesut de granulație și colesteatom aderent la perinerv în cazuri cu dehiscentă a nervului facial pe mai mult de o porțiune) s-au comparat valorile-prag ale curentului de stimulare la începutul și la sfârșitul intervenției, aplicând sonda monopolară în aceeași regiune a nervului, proximal de locul disecției (valorile au fost identice, anticipând integritatea postoperatorie a nervului).

În ceea ce privește situația nervului facial găsită intraoperator în aceste 58 de intervenții, am constatat dehiscente ale nervului facial în 13 cazuri, reprezentând 22,41% din intervenții, deci un procent similar celui din literatură – anomaliile congenitale ale nervului facial vizibile din perspectiva chirurgului care intervine pe urechea medie au o incidență de 5% până la 30% după Hough, Kaplan, Schucknecht și Shambaugh; se iau în calcul aici toate tipurile de anomalii: dehiscenta nervului facial intratemporal, proccidența, absența canalului fallopian sau dedublarea sa în porțiunea suprafenestrală, nerv facial cu traiect aberant în pars tympanica.

Menționăm însă că în doar jumătate din cazuri aceste dehiscente au fost vizibile la microscop, în restul cazurilor dehiscenta s-a decelat doar datorită monitorizării intraoperatorii. Incidența dehiscentelor nervului facial în lotul nostru de pacienți monitorizați este net superioară celei din literatura de specialitate, în cazul nostru fiind vorba atât de dehiscentele anatomice (congenitale) ale nervului, cât și de cele dobândite ca urmare a erodării prin colesteatom a canalului Fallope. Cel mai frecvent s-au înregistrat dehiscente ale canalului facial în porțiunea a-II-a și cotul II (suprafenestral), deci concordant cu aprecierile din literatura de specialitate (în 11 cazuri). Un caz a prezentat o anomalie rară de nerv facial (nerv dehiscent în porțiunea a-II-a și cotul II, căzut din canalul fallopian pe scărișă, canalul fallopian fiind normal poziționat dar gol – figura 2). În 2 cazuri s-au găsit dehiscente ale nervului pe mai multe porțiuni (un caz cu nerv facial dehiscent pe întreaga porțiune timpanică între ganglionul geniculat și cotul II, cotul II și parțial porțiunea mastoidiană, cu colesteatom aderent la perinerv; al doilea caz cu nerv facial dehiscent în porțiunile II suprafenestral și parțial III, de asemenea cu colesteatom și țesut de granulație intim aderent la perinerv) – în aceste cazuri monitorizarea intraoperatorie a nervului facial s-a dovedit de un real folos în timpul disecției. În 9 din cele 13 cazuri cu nerv facial dehiscent, au fost prezente leziuni (de tip colesteatom sau țesut de granulație) aderente de perinerv. Dintre cazurile fără dehiscente faciale decelabile intraoperator, în 14 cazuri (24,14%) s-a găsit osteită a masivului

facial, sau leziuni (de tip inflamator sau colesteatomatos) înglobând canalul osos facial (în aceste din urmă cazuri, înaintea începerii disecției colesteatomului s-a verificat prin stimulare directă a nervului facial integritatea canalului său osos).

Majoritatea pacienților monitorizați au fost tineri: 46,55% au fost sub 20 de ani, 13,79% între 20 și 30 de ani, 18,98% între 30 și 40 de ani, 10,34% între 40 și 50 de ani și doar 10,34% peste 50 de ani.

În chirurgia urechii medii se folosesc atât monitorizarea continuă a nervului facial, cât și stimularea directă a nervului pentru identificarea sa (eventual aproximarea distanței osoase până la nerv) și pentru a-l distinge de un țesut de granulație sau colesteatom, cât și pentru verificarea integrității nervului postex-cizional.

În toate cazurile s-a folosit monitorizarea intraoperatorie continuă, iar în 16 cazuri (27,58%) de asemeni și stimularea electrică directă a nervului facial. La stimularea (cu sondă bipolară) prin os a nervului în porțiunea a-III-a, s-au folosit curenți-prag de 0,5-1 mA (cu o medie de 0,64 mA), iar în porțiunea a-II-a de aproximativ 0,5 mA. La stimularea cu sondă monopolară pe nervul facial dehiscent, s-au folosit curenți-prag de 0,2-0,5 mA (cu o medie de 0,41 mA).

Majoritatea răspunsurilor emise de monitor au fost de tip nonrepetitiv (click, burst), perfect sincronizate temporal cu manevra de stimulare mecanică declanșatoare (blunt dissection). În 17 cazuri (29,3%) s-au obținut și răspunsuri de tip repetitiv (tren de impulsuri). Acestea au fost declanșate în principal de ablația leziunilor de granulație sau a colesteatomului aderent la perinerv (în cazuri cu facial dehiscent), sau de frezarea masivului facial în cazurile cu osteită importantă a acestuia. Într-un număr mic de cazuri s-a obținut tren de impulsuri ca urmare a efectului termic (datorat irigării cu lichide reci, sau frezării în apropierea facialului cu freză tăietoare mare și irigare insuficientă), a sângerării abundent perifaciale, sau – în cazurile cu osteită condensantă ori mastoide scleroeburnate – la țesirea masivului facial. În toate cazurile semnalizarea sonoră a dispărut după câteva minute, în urma întreruperii manevrelor chirurgicale declanșatoare, iar nervul facial a fost integru la sfârșitul intervențiilor.

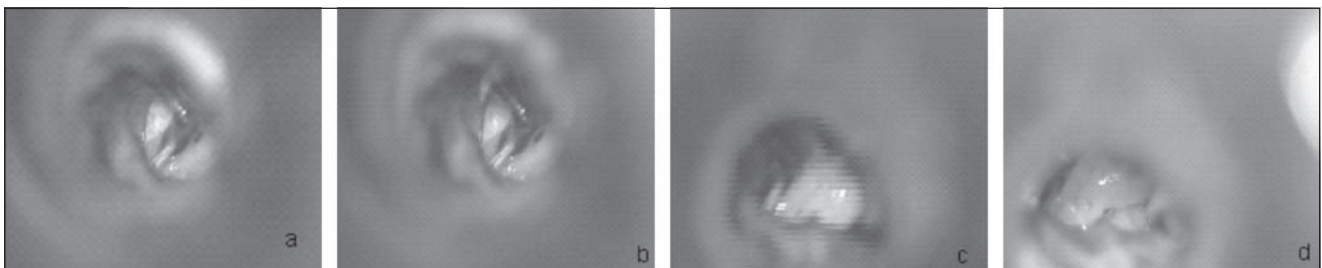


Figura 2

Anomalie a nervului facial intrapetros la un pacient cu otoscleroză: nervul facial trece printre brațele scărișei (a) și intră în promontoriu (c, d); b – vârful acului cofochirurgical arată canalul fallopian gol, normal pozițional

În 3 dintre cazurile monitorizate pacientul a prezentat afectare preoperatorie a nervului facial (2 pareze faciale ușoare HB II și o paralizie totală HB VI posttraumatică). În toate aceste intervenții funcționalitatea postoperatorie a nervului facial a fost cel puțin la fel de bună ca cea preoperatorie (respectiv 2 cazuri cu HB II și ultimul cu HB IV-V). În restul de 55 de cazuri, facialul a fost integru la începutul și sfârșitul intervenției (HB I).

Analizând atât literatura de specialitate cât experiența personală, putem considera că avantajele monitorizării facialului în chirurgia urechii medii sunt următoarele:

- posibilitatea localizării anatomice precoce a nervului facial și diferențierea sa de structurile învecinate (colestatom, țesut de granulație) (prin stimulare electrică directă)
- minimizarea traumatismelor asupra nervului facial prin:
 - localizarea sa precoce (*stimulare directă*)
 - reducerea microtraumatismelor asociate disecției, monitorul avertizând în permanență chirurgical prin răspunsuri repetitive (train) sau non-repetitive (click-uri, salve) de manipularea excesivă a nervului (*monitorizare intraoperatorie continuuă*). Cei mai eficienți stimuli sunt contactul brusc cu nervul și tracțiunea nervului (tracțiunea progresivă, lentă, „blunt dissection“ pot să nu dea răspuns sau să dea răspunsuri minime pe monitor).
- scurtarea timpului frezării și timpului chirurgical prin utilizarea dispozitivului de stimulare electrică continuuă atașată de instrumentele chirurgicale (freză, bisturiu, decolator) (SACS). SACS ajută la diferențierea unui țesut de granulație de un nerv facial dehiscent, chiar în timpul disecției. SACS scurtează timpul chirurgical, deoarece chirurgical poate folosi freza și instrumentele chirurgicale drept sonde de stimulare și poate identifica în permanență nervul facial în timp ce lucrează; el nu mai trebuie să întrerupă frezarea pentru a identifica nervul cu ajutorul sondei de stimulare.

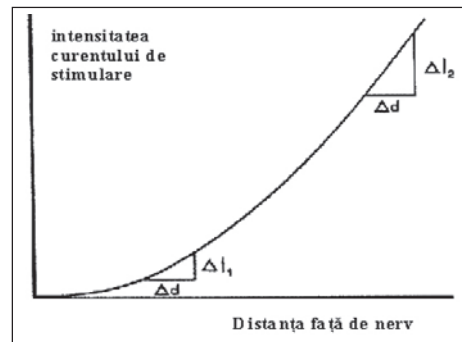


Figura 3

Relația dintre intensitatea curentului de stimulare și distanța față de nerv

- cu ajutorul sondelor de stimulare se poate aproxima în orice moment și distanța față de nerv în funcție de intensitatea – prag a curentului de stimulare (cu eroare de aproximativ 1mm), deoarece răspunsul muscular depinde de intensitatea curentului de stimulare (*valoarea – prag a curentului necesară stimulării unui nerv depinde nonlinear de distanța dintre nerv și locul aplicării curentului*) (vezi figura 3).

Silverstein a constatat că pentru nervul facial există următoarea relație între grosimea osului suprajacent nervului și intensitatea minimă a curentului care produce răspuns la stimulare (prin os) din partea acestuia:

$$1 \text{ mm os} = 1 \text{ mA curent de stimulare}$$

Acest mod de aproximare a grosimii de os suprajacent nervului poate fi util pentru chirurg la manevrele de teșire a masivului facial în evidările mastoideene sau timpanoplastii.

Având în vedere cele câteva aspecte punctate, putem afirma că monitorizarea nervului facial este instrument util în intervențiile pe urechea medie și apofiza mastoidă, sporind confortul intra- și postoperator atât pentru chirurg cât și pentru pacient. Sperăm că acest standard de calitate al serviciilor chirurgicale în intervențiile otolaringologice va fi utilizat pe o scară din ce în ce mai largă în intervențiile ce implică un risc de morbiditate asupra nervului facial.

BIBLIOGRAFIE

1. **Ataman T** – Patologia cervicofacială a nervilor cranieni. Ed. Lider, București 1998, 121-124.
2. **Ataman T** – Chirurgia otologică. Ed. Științelor Medicale, București 2002, 240-241.
3. **Hovey C** – Neurosign 800 – Procedure Sheets. The Magstim Company Limited, UK, 1998.
4. **Hovey C** – The Silverstein Facial Nerve Monitor/Stimulator (Model S) Operator's Manual, version 2.1., no. 3031, revised 7/27/1998, WR Medical Electronics Co., USA.
5. **Hovey C** – Procedure Sheets for use with the Neurosign 100 Nerve Monitor, The Magstim Company Limited, UK, 1996.
6. **Metson R, Thornton A, Nadol JB, Fee WE** – A New Design for Intraoperative Nerve Monitoring. *Otolaryngology – Head and Neck Surgery*, vol. 98, no. 3, March 1988, 258-261.
7. **Prass R, Luders H** – Constant-current versus constant-voltage stimulation. *Journal of Neurosurgery*, 1985 Apr, 62 (4), 622-623 (Medline).
8. **Prass RL** – Iatrogenic facial nerve injury: the role of facial nerve monitoring. *Otolaryngology Clinics of North America*, 1996 Apr, 29 (2), 265-275 (Medline).